

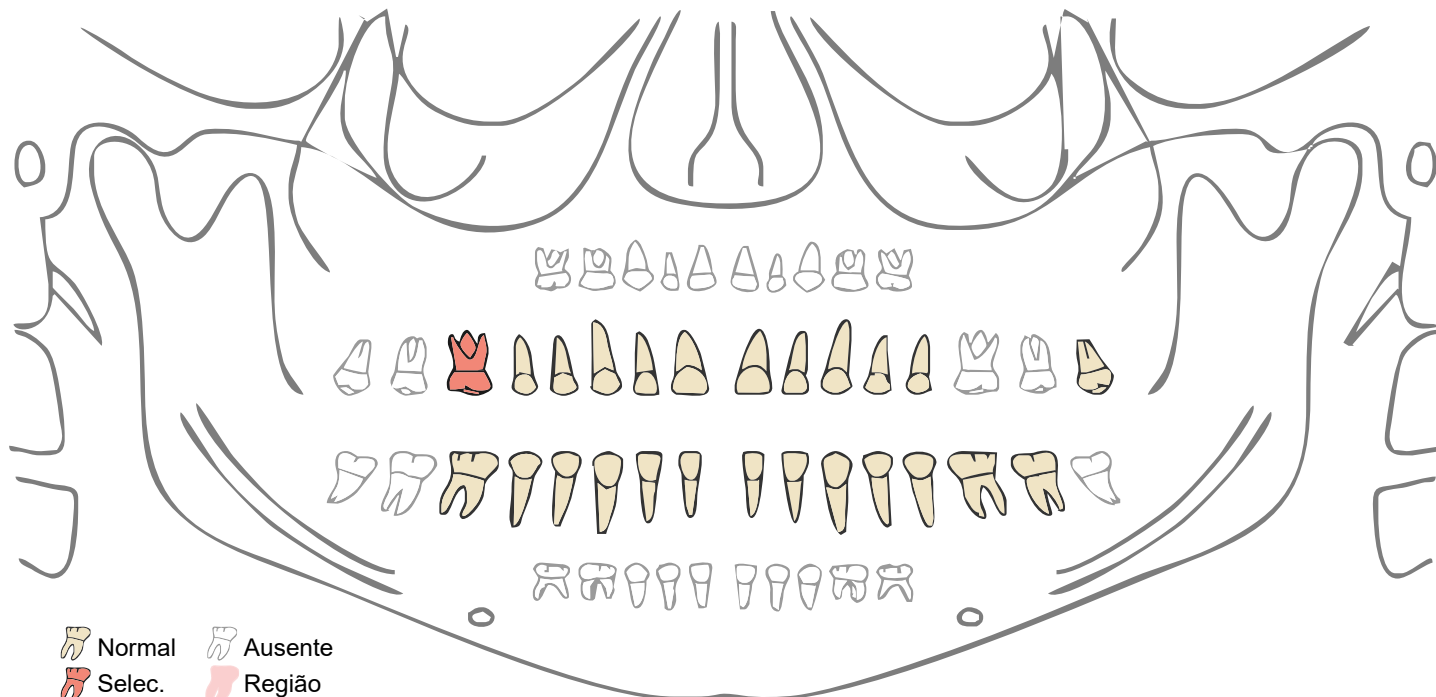
Facenter - Centro

Laudo radiográfico - online



Paciente: Francisca Kely S da Silva
Nasc. [idade]: 25/08/1982 [42a. 4m]
Doutor(a): Marina Jorge

OS: 40093
Sexo: Feminino
Data: 26/12/2024



RADIOGRAFIA PANORÂMICA

Dentição permanente

Elementos ausentes: 18, 17, 26, 27, 38, 47 e 48.

Presença de artefatos ortodônticos em ambas as arcadas.

Leve perda óssea horizontal nas cristas alveolares dos dentes.

Tratamento endodôntico no dente 16, associado à área radiolúcida periapical. Sugerimos comparar com radiografias anteriores.

Drª Juliana Barbosa
Cirurgiã Dentista
Especialista em Radiologia Oral
CRO - RJ 38354