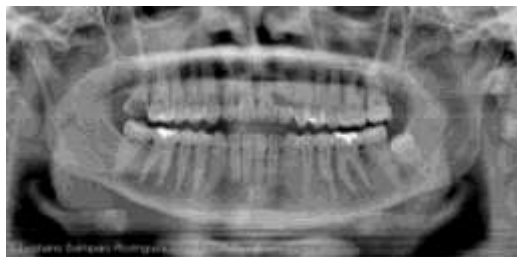

Paciente: **Leidiane Sampaio Rodrigues**


Idade: **24 anos** Data: **19/11/2021**

Indicação: **Dra. Elaine Macedo**



Laudo Radiográfico

- Ausência dentária dos seguintes elementos: 18, 28 e 48.
- Presença de restaurações radiopacas (metálicas) ou radiolúcidas (plástica) nos seguintes elementos dentários: 16(O), 14(O), 24(O), 36(O), 46(O), 47(O).
- 2º Molar Superior Direito (17) apresenta imagem radiolúcida compatível com cárie extensa comprometendo a câmara pulpar. Sugiro radiografia periapical para melhor visualização e teste de vitalidade pulpar para auxílio na conclusão do diagnóstico.
- 1º Molar Superior Direito (16) apresenta imagem radiolúcida sob restauração radiopaca compatível com cárie extensa comprometendo a câmara pulpar. Sugiro radiografia periapical para melhor visualização e teste de vitalidade pulpar para auxílio na conclusão do diagnóstico.
- 1º Molar Superior Esquerdo (26) apresenta imagem radiolúcida compatível com cárie.
- Côndilos mandibulares sem alterações significativas nesta incidência radiográfica.
- Osso basal com o seguinte aspecto radiográfico: trabeculado ósseo com densidade normal, porém o exame clínico criterioso e a sondagem periodontal são soberanos aos achados dos exames complementares.
- Observamos nesta incidência, radio transparência dos seios maxilares compatível com a normalidade.



Ana Beatriz Ducati
Radiologista - CRO CE 4315

Obs: A radiografia panorâmica apresenta taxa de ampliação que varia de 10% a 32% no sentido vertical e até 72% no sentido horizontal, desta forma o presente laudo é resultado de análise interpretativa e inclui elementos subjetivos. Em caso de dúvidas solicitamos contato com nosso corpo clínico