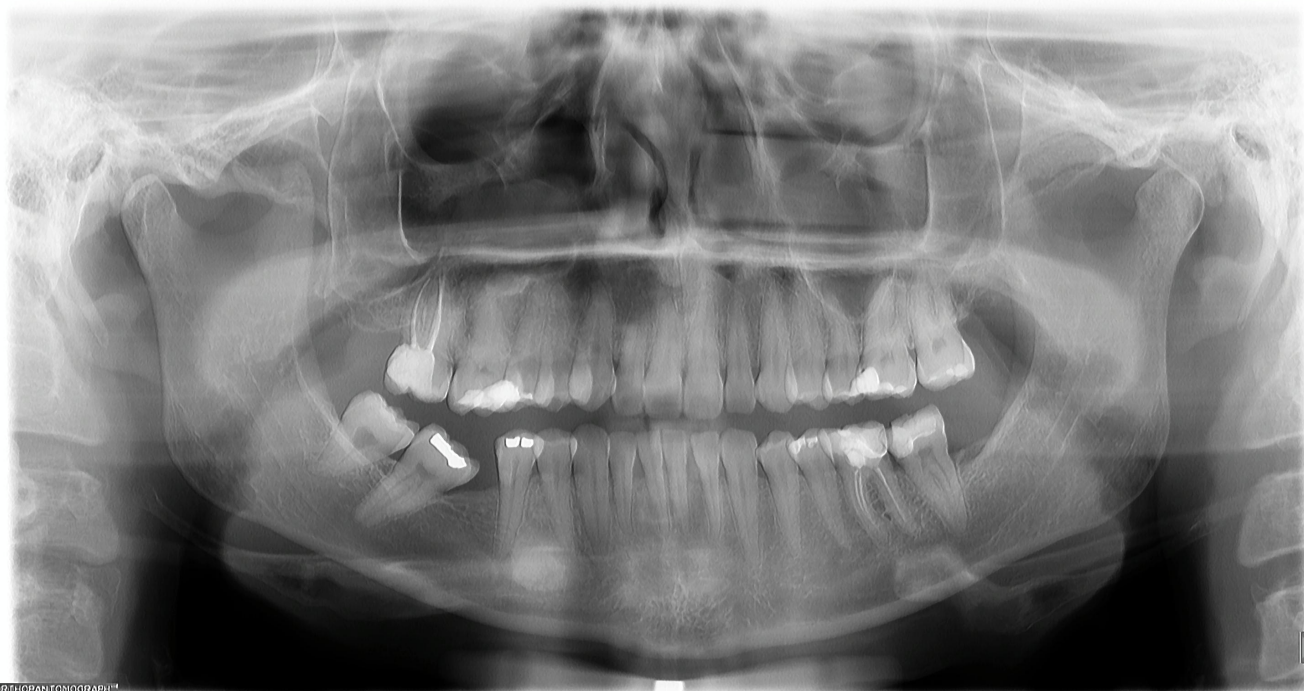

Paciente: **GUADALUPY BEZERRA DE OLIVEIRA SOUZA**
Indicação: **VICTOR CAVALCANTI CRO9981**

DN: 16/01/1991
Exame: 11/10/2023 08:21



ORTHOPANTOMOGRAPH

RADIOGRAFIA PANORÂMICA

Opacidade no soalho do seio maxilar, bilateralmente, compatível com retenção de muco/ espessamento da membrana sinusal e/ou pólipos sinuais. Sugere-se exame radiográfico complementar (Tele Lateral/PA) para melhor avaliação.

Conferir septo nasal através de radiografia P.A

Cabeças da mandíbula não apresentam alterações ósseas significativas, nesta incidência.

Ramos ascendentes simétricos entre si, nesta incidência.

Osso basal mandibular dentro dos padrões de normalidade.

MAXILA

-Osso alveolar apresenta perda óssea leve, nesta incidência.

-Dente(s) ausente(s): 18, 28.

-Radiopacidade coronária compatível com material restaurador no(s) dente(s): 17, 16, 15, 25, 26, 27.

-Radiopacidade intracanal compatível com material obturador endodôntico no(s) dente(s): 17.

-Observa-se obliteração dos condutos radiculares e/ou nódulos pulpares nos dentes presentes de forma generalizada.

-Para melhor avaliação e diagnóstico de cáries, sugerimos exame clínico e radiografias interproximais de pré-molares e molares.

MANDÍBULA

-Osso alveolar apresenta perda óssea leve, nesta incidência.

-Dente(s) ausente(s): 38, 46.

-Radiopacidade coronária compatível com material restaurador no(s) dente(s): 37, 36, 35, 45, 47.


-Radiopacidade intracanal compatível com material obturador endodôntico no(s) dente(s): 36.

-Observa-se obliteração dos condutos radiculares e/ou nódulos pulpares nos dentes presentes de forma generalizada.

Paciente: **GUADALUPY BEZERRA DE OLIVEIRA SOUZA**
Indicação: **VICTOR CAVALCANTI CRO9981**

DN: 16/01/1991
Exame: 11/10/2023 08:21

-Para melhor avaliação e diagnóstico de cáries, sugerimos exame clínico e radiografias interproximais de pré-molares e molares.



Juliana Abdallah Mendes Costa
CRO-52347