

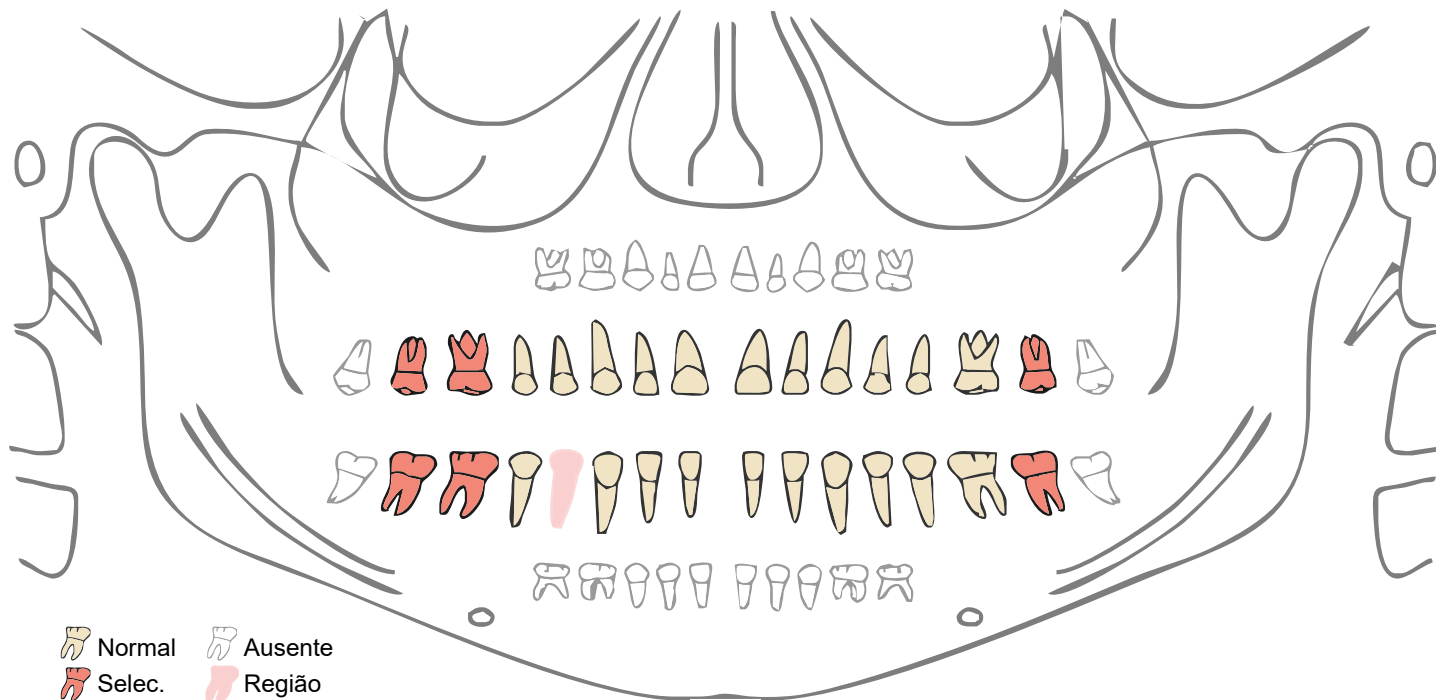
Facenter - Centro

Laudo radiográfico - online



Paciente: Priscila Ferreira da Silva
Nasc. [idade]: 18/08/1993 [31a. 3m]
Doutor(a): Marina Jorge

OS: 39948
Sexo: Feminino
Data: 11/12/2024



RADIOGRAFIA PANORÂMICA

Dentição permanente

Elemento ausente: 18, 28, 38, 48.

Imagem radiolúcida coronária sugestiva de cárie: 17M, 16D, 27M, 37M, 46D, 47M.

Para melhor inspeção de cárie sugerimos radiografias interproximais.

Cristas ósseas alveolares dentro dos padrões de normalidade.

Arredondamento dos ápices radiculares dos dentes.

Presença de artefatos ortodônticos na arcada inferior.

Imagem radiopaca sugestiva de esclerose óssea adjacente a região periapical do 44.

Renata de Carvalho Marinho
Radiologista Oral
CRO RJ 29187