

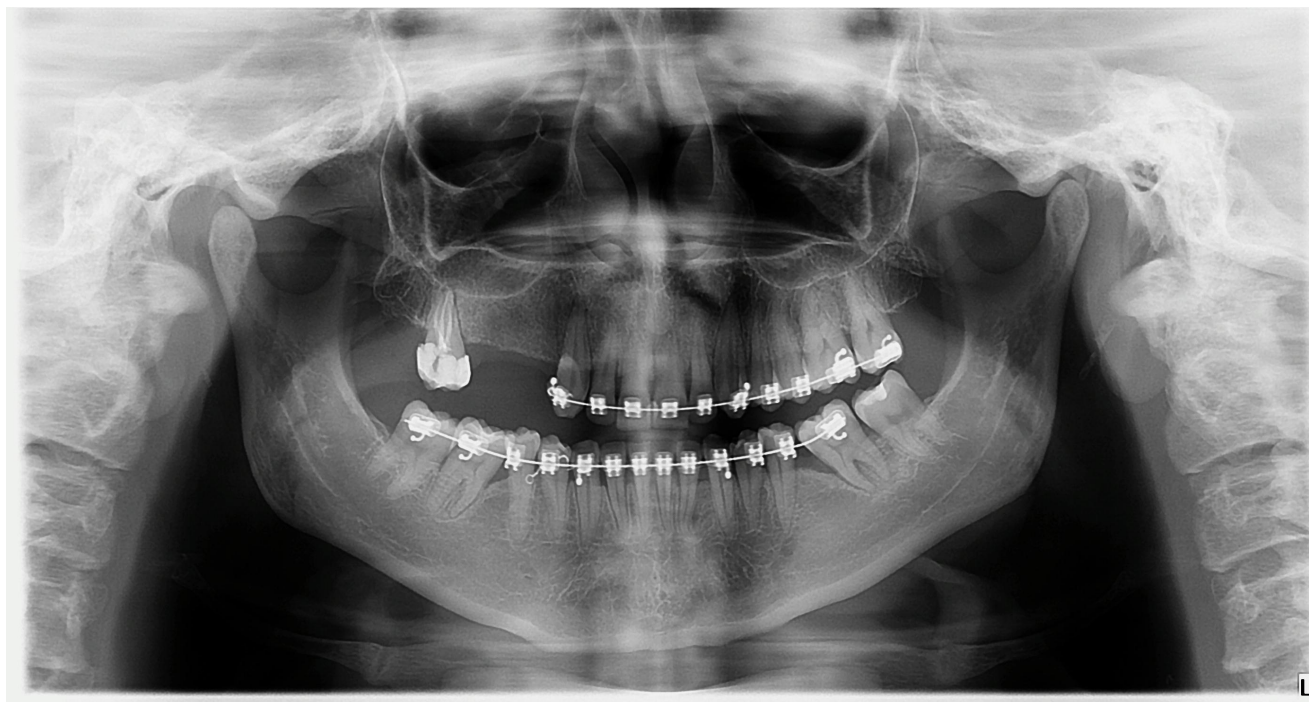
Paciente: Clair Fátima de Lima

Nasc. [Idade]: 44a 0m

Sexo: F

Data : 23/11/2021 16:25:39

Doutor(a): LUX VITA SAÚDE



Radiografia Panorâmica

Dentes Permanentes

Dente(s) ausente(s): 18, 16, 15, 14, 28, 36, 46

Dente(s) com material obturador endodôntico: 17. Sugerimos radiografia periapical para melhor avaliação

Dente(s) com restauração radiopaca: 17, 13, 11, 21, 38, 47. Sugerimos exame clínico e radiografia periapical para melhor avaliação

Espessamento do ligamento periodontal no(s) dente(s): 17, 37, 47. Sugerimos radiografia periapical para melhor avaliação

Reabsorção óssea alveolar vertical localizada no(s) dente(s): 26, 37, 47. Sugerimos exame clínico/sondagem periodontal e radiografia periapical para melhor avaliação

Arredondamento apical e/ou reabsorção radicular apical no(s) dente(s): 11, 21. Sugerimos radiografia periapical para melhor avaliação

Aparelho ortodôntico na(s) arcada(s) superior e inferior

Extensão alveolar do(s) seio(s) maxilar(es)

***As informações aqui contidas são baseadas apenas em análises radiográficas, sem o conhecimento clínico



Patricia Casarini

Radiologista

CRO-SP: 58199