

Dental X



Laudo radiográfico - online

Paciente: ENZO RODRIGUES BARBOSA SILVA

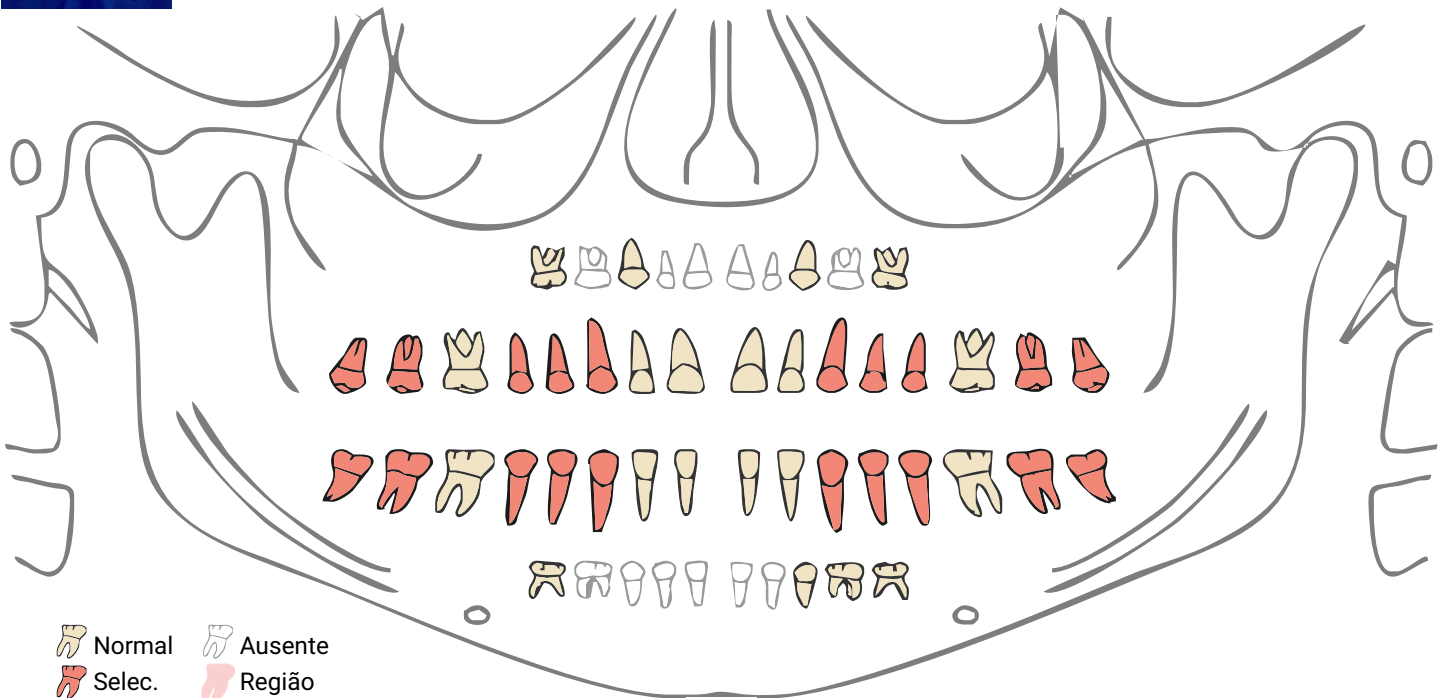
Nasc. [idade]: 07/12/2011 [13a. 1m]

Doutor(a): MICHELE FERNANDES TABOZA

OS: 25588

Sexo: Masculino

Data: 01/02/2025



Detalhamento dos achados

Dentição mista

Dentes ausentes: 54, 52, 51, 61, 62, 64, 72, 71, 81, 82, 83 e 84.

Dente em formação 18, 17, 15, 14, 13, 23, 24, 25, 27, 28, 38, 37, 35, 34, 33, 43, 44, 45, 47, 48

Cíngulo desenvolvido 12, 11, 21, 22

Rizólise 55, 75, 74, 73, 85

Demais estruturas com aspecto de normalidade

Kaique Alves
Cirurgião Dentista - Radiologista
CRO-SP 116.242