

Oral Diagnose

Laudo Radiográfico



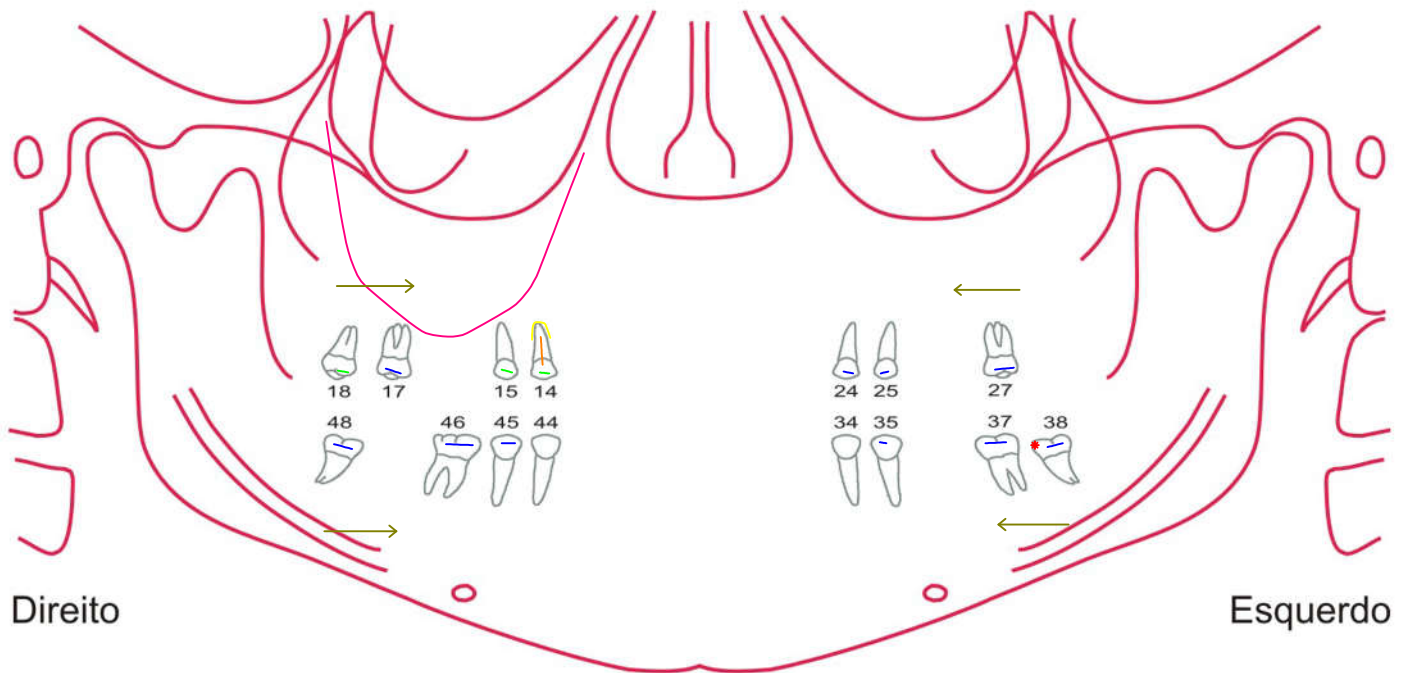
Paciente: Severina Beserra da Silva

Nasc. [Idade]: 20/02/1973 [47 anos e 2 meses]

Sexo: Feminino








Data: 12/05/2020


Doutor(a): Stilo Saúde



Radiograficamente, sugere-se: LAUDO DE INTERPROXIMAIS DE AMBOS OS LADOS E PERIAPICAL DO DENTE 14

Dentição permanente - (17) Elementos ausentes : 12, 11, 23, 22, 21, 13, 43, 42, 41, 31, 32, 33, 16, 47, 26, 28 e 36.

	O dente apresenta-se restaurado com adaptação insatisfatória
	O dente apresenta-se restaurado
	O dente apresenta-se com conduto obturado áquem do ápice
	O dente apresenta-se com espessamento do espaço periodontal
	Extensão alveolar do seio maxilar lado direito
	Mesioangulado
	O dente apresenta-se com carie


Dr. Wagner Hino Barata Verdelho
Radiologista
CRO 21.163 PR