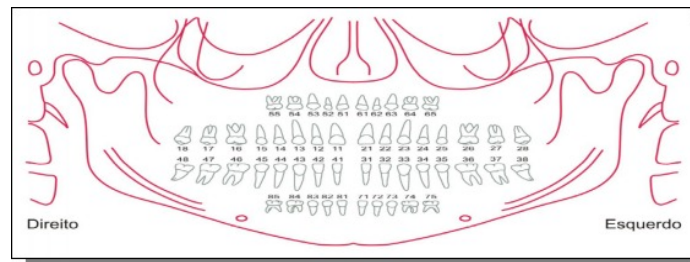


Paciente: Leidiane Nascimento do Carmo
Nasc. [Idade]: 33 anos
Sexo: F

Doutor: undefined
Data: 28/11/2025



Radiografia Panorâmica

1. Cabeças da mandíbula com aspecto de normalidade.
2. Seios maxilares normoaerados.
3. Ausência dos dentes: 18, 28, 48.
4. Desgaste incisal do(s) dente(s) 13 a 23 e 33 a 43.
5. Presença de contenção ortodôntica nas coroas dos elementos dentais anteriores inferiores.
6. Cristas ósseas alveolares apresentando reabsorção horizontal na maxila e mandíbula.
7. Presença de cálculos dentários nas superfícies proximais dos dentes.
8. Demais estruturas não apresentam alterações no seu aspecto radiográfico normal.



Dra. Debora Sobreira dos Santos- CRO/SP – 114.549

Especialista em Radiologia e Imaginologia