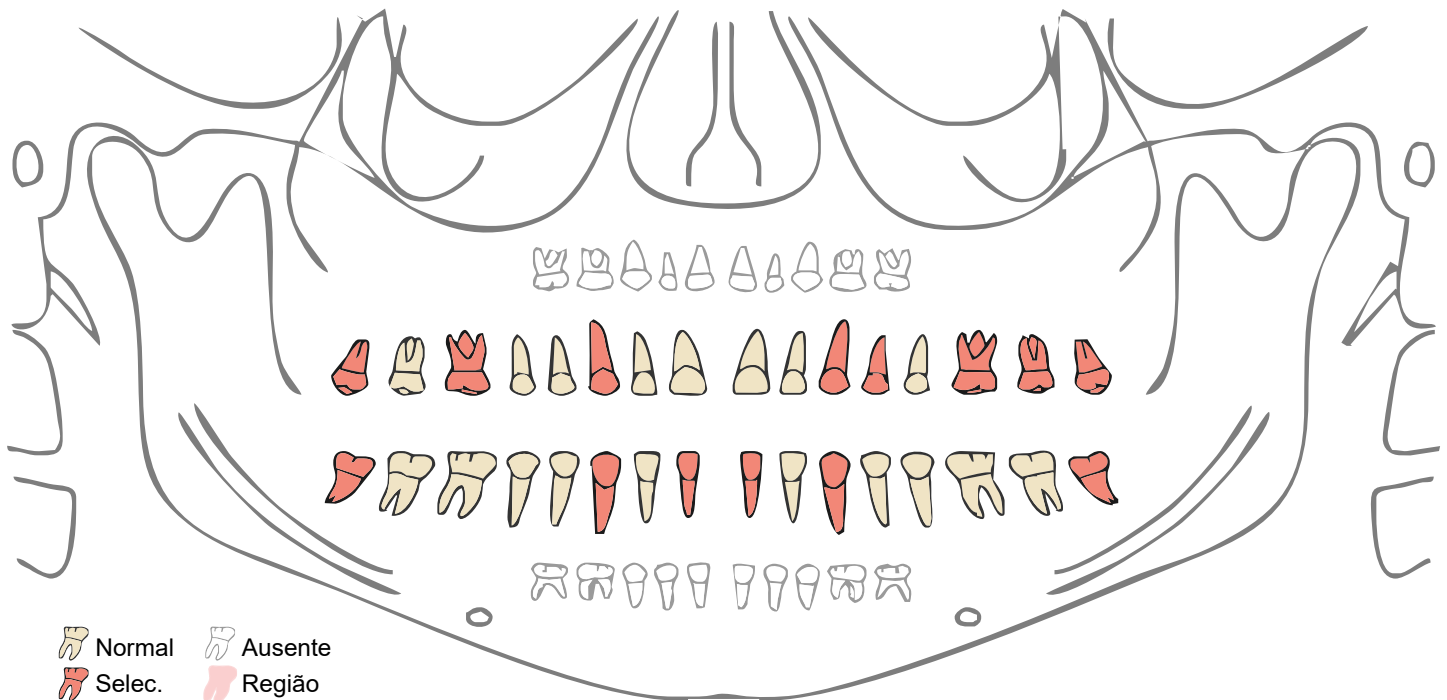


OS: 9243
Sexo: Feminino
Data: 13/08/2025



- Dentição Permanente. Todos os dentes presentes
- Dentes 18 e 28 erupcionados verticalmente e em proximidade/contato com seio maxilar. Sugere-se tomografia computadorizada em caso de tratamento invasivo.
- Dentes 38 e 48 erupcionados verticalmente, com curvatura radicular e em proximidade com canal mandibular. Sugere-se tomografia computadorizada em caso de tratamento invasivo.
- Dentes 23 e 24 em transposição dentária.
- Material restaurador na coroa dos dentes 16,26 e 27 com imagem radiolúcida subjacente, sugestivo de material forrador ou lesão cáriosa. Sugere-se correlacionar com clínico.
- Desgaste incisal na coroa dos dentes 13,23,31,33,41 e 43
- Tratamento endodôntico do dente 24 e restauração na coroa com imagem radiolúcida subjacente, sugestivo de material forrador ou lesão cáriosa. Sugere-se sondar as margens da restauração e radiografia periapical.
- Presença de cálculo dentário.
- Leve reabsorção do nível horizontal das cristas ósseas alveolares.
- Extensão alveolar do seio maxilar.
- Perfil anatômico dos côndilos mandibular compatível com normalidade morfológica.

O exame radiográfico é um exame complementar, sendo a correlação clínica de fundamental importância para concluir o diagnóstico

AC Odonto Imagem

Laudo radiográfico - online



Paciente: ANDREZA DE MEDEIROS MESQUITA

Nasc. [idade]: 16/07/1980 [45a.]

Doutor(a): VALERIA ATAIDE PEIXOTO

OS: 9243

Sexo: Feminino

Data: 13/08/2025

Dra. Laryssa Silveira
Cirurgiã-Dentista
Especialista em Radiologia Odontológica
CRO-MG 60543