

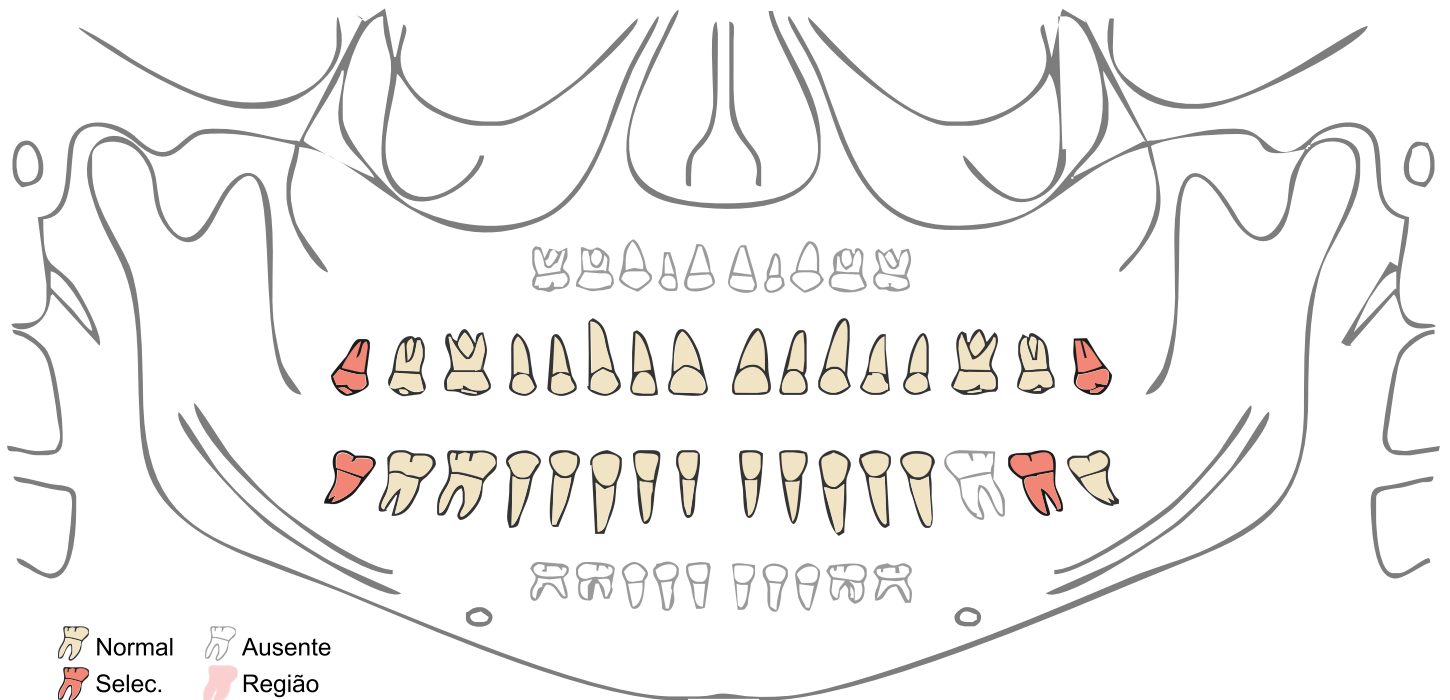
Facenter - Centro

Laudo radiográfico - online



Paciente: Evelyn Cristina de S Baptista
Nasc. [idade]: 28/01/1998 [27a.]
Doutor(a): Marina Jorge

OS: 40597
Sexo: Feminino
Data: 07/02/2025



RADIOGRAFIA PANORÂMICA

Dentição permanente

Elemento ausente: 36.

Notar os dentes 18, 28 e 48 encontrando-se inclusos. Verifica-se imagem sugestiva de relação de proximidade entre a porção radicular e o seio maxilar/canal da mandíbula. Em caso de planejamento cirúrgico, sugere-se Tomografia Computadorizada de Feixe Cônico para uma melhor avaliação.

Notar o dente 37 encontrando-se mesioangulado.

As cristas ósseas alveolares estão normais.

Não se observa alterações ósseas periapicais.

Arredondamento dos ápices radiculares dos dentes.

Para melhor inspeção de cárie sugerimos radiografias interproximais.

Drª Juliana Barbosa
Cirurgiã Dentista
Especialista em Radiologia Oral
CRO - RJ 38354