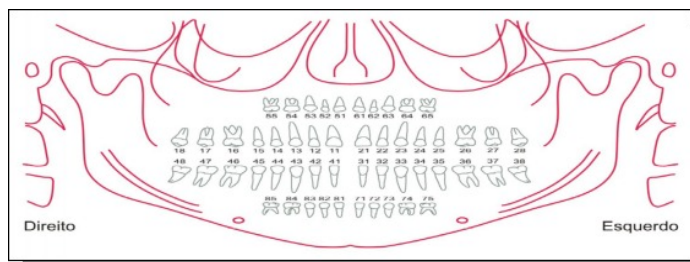


**Paciente:** Bruno Takeshi Tokusuni  
**Nasc. [Idade]:** 26 anos  
**Sexo:** M

**Doutor:** Andreia H. Florenço  
**Data:** 17/09/2025



### LAUDO RADIOGRÁFICO - RADIOGRAFIA PANORÂMICA

- Provável ausência do(s) elemento(s) dentário(s): 18, 28, 38;
- Dente 48: incluído/impactado, em posição mesioangular, em íntimo contato com o canal mandibular. Sugere-se tomografia computadorizada para melhor avaliação das estruturas adjacentes;
- Presença de material restaurador (metálico ou plástico) nos dentes: 12, 11, 21, 46, 47;
- Sugere-se radiografia bite-wings para melhor avaliação das regiões interproximais;
- Crista óssea alveolar com altura conservada na região dos dentes presentes;
- Presença de cálculos salivares;
- Hiperpneumatização dos seios maxilares direito e esquerdo;
- Estruturas ósseas dentro do aspecto de normalidade através dessa radiografia panorâmica.

**As informações contidas neste laudo, são pertinentes apenas as análises radiográficas, sem o conhecimento clínico.**

*Paula Martucci*  
PAULA LEITE DOS SANTOS  
ESPECIALISTA EM RADIOLOGIA  
CRO - 4220