

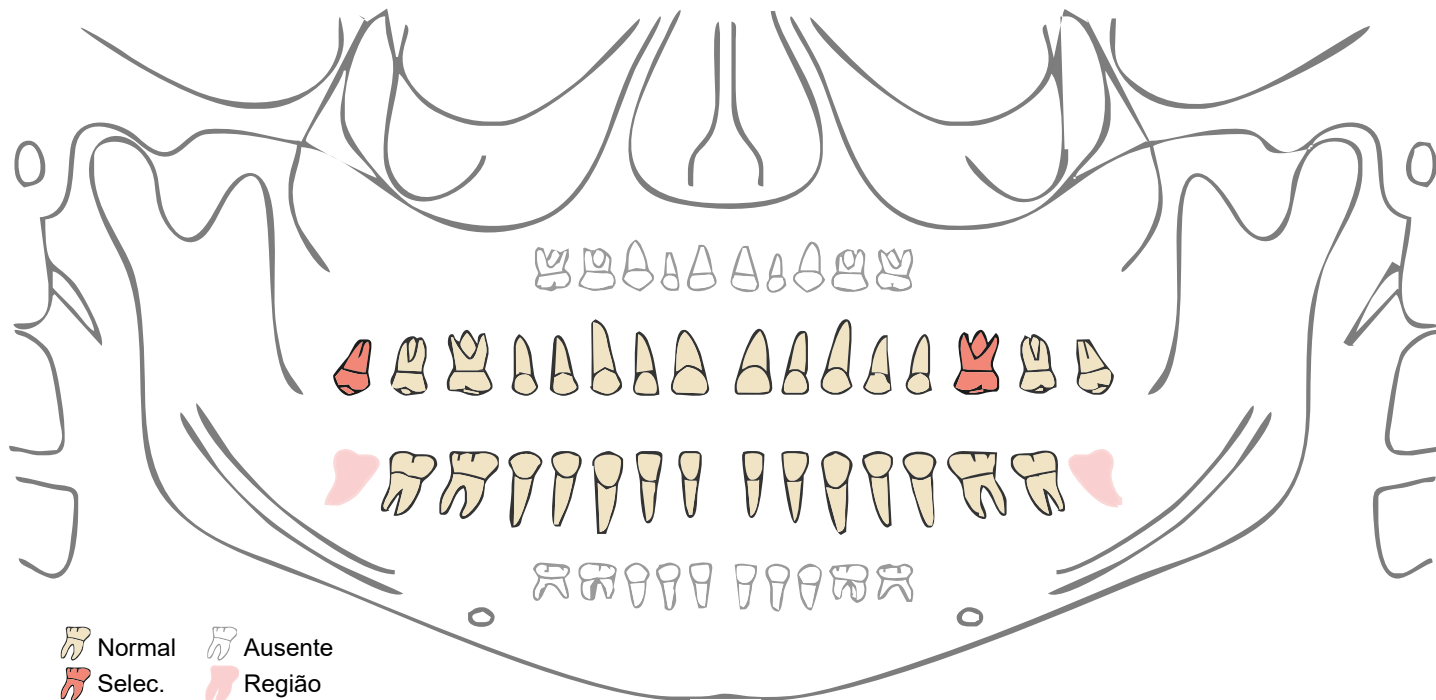
Facenter - Centro

Laudo radiográfico - online



Paciente: Lyvia de Oliveira M Caldeira
Nasc. [idade]: 10/08/2006 [18a. 5m]
Doutor(a): Marina Jorge

OS: 40311
Sexo: Feminino
Data: 17/01/2025



RADIOGRAFIA PANORÂMICA

Dentição permanente

Todos os dentes estão presentes.

Notar o dente 18 encontrando-se semi incluso e em posição vertical.

Presença de artefatos ortodônticos em ambas as arcadas.

As cristas ósseas alveolares estão normais.

Tratamento endodôntico no dente: 26.

Imagem radiopaca sugestiva de esclerose óssea adjacente ao 34.

Verifica-se imagem sugestiva de relação de proximidade entre a porção radicular dos 38 e 48 e o canal da mandíbula. Em caso de planejamento cirúrgico, sugere-se Tomografia Computadorizada de Feixe Cônico para uma melhor avaliação.

Drª Juliana Barbosa
Cirurgiã Dentista
Especialista em Radiologia Oral
CRO - RJ 38354