

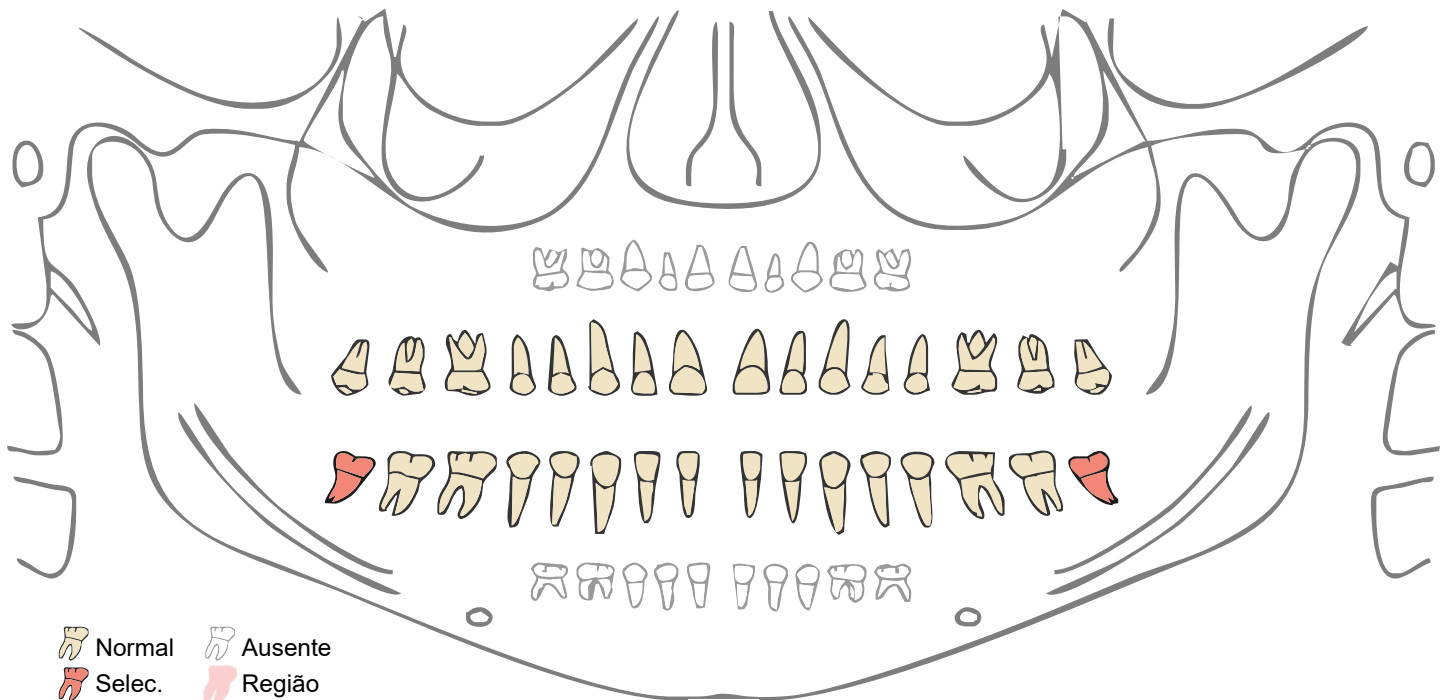
Facenter - Centro

Laudo radiográfico - online



Paciente: Willian Pereira dos Santos
Nasc. [idade]: 17/12/1997 [26a. 11m]
Doutor(a): Marina Jorge

OS: 39980
Sexo: Masculino
Data: 12/12/2024



RADIOGRAFIA PANORÂMICA

Dentição permanente

Todos os dentes estão presentes.

Notar os dentes 38 e 48 encontrando-se inclusos e em posição horizontal. Verifica-se imagem sugestiva de relação de proximidade entre a porção radicular e o canal da mandíbula. Em caso de planejamento cirúrgico, sugere-se Tomografia Computadorizada de Feixe Cônico para uma melhor avaliação.

Presença de artefatos ortodônticos em ambas as arcadas.

Presença de cálculo em alguns dentes.

As cristas ósseas alveolares estão normais.

Não se observa alterações ósseas periapicais.

Sugerimos complementar com radiografia periapical dos 32, 31, 41 e 42, para melhor visualização.

Dr^a Juliana Barbosa
Cirurgiã Dentista
Especialista em Radiologia Oral
CRO - RJ 38354