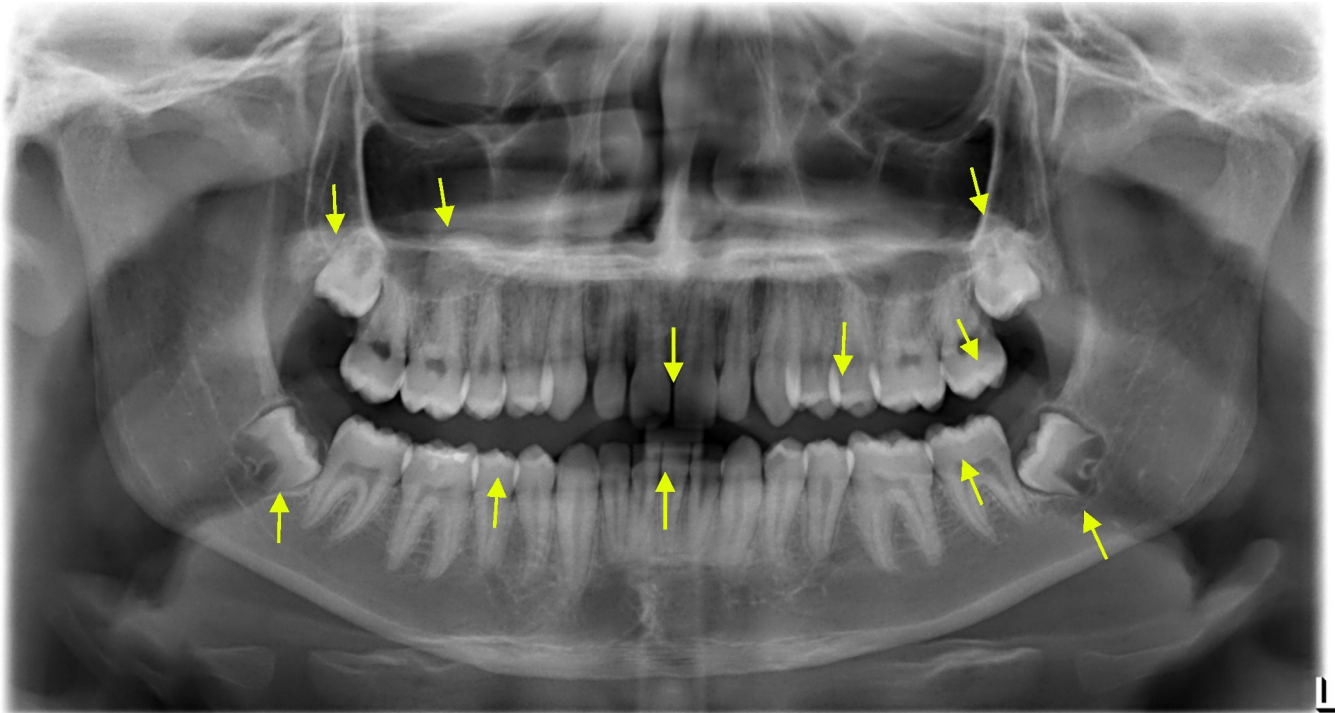


Nome do paciente: Pedro Silva Nascimento
Idade do paciente: 14a 10m
Indicação: Save Dental- Priscilla Andrade

Data do pedido: 28/02/2020
Número: 63941



Observações:

Dentes em formação: 18, 28, 38 e 48.

Desgaste incisal dos dentes ântero-superiores e inferiores.

Imagem radiolúcida na coroa (sulco profundo? cárie?) do(s) dente(s): 25, 27, 37, 45.

Extensão dos seios maxilares para alveolar. Área radiopaca no seio maxilar direito, sugestiva de cisto de retenção mucoso ou polipose sinusal.

Sugere-se radiografias interproximais.

Obrigada por indicar o seu (a) paciente!


Dra. Angela Fátima Camargo
Cirurgiã-Dentista
CRO-SP 99174