

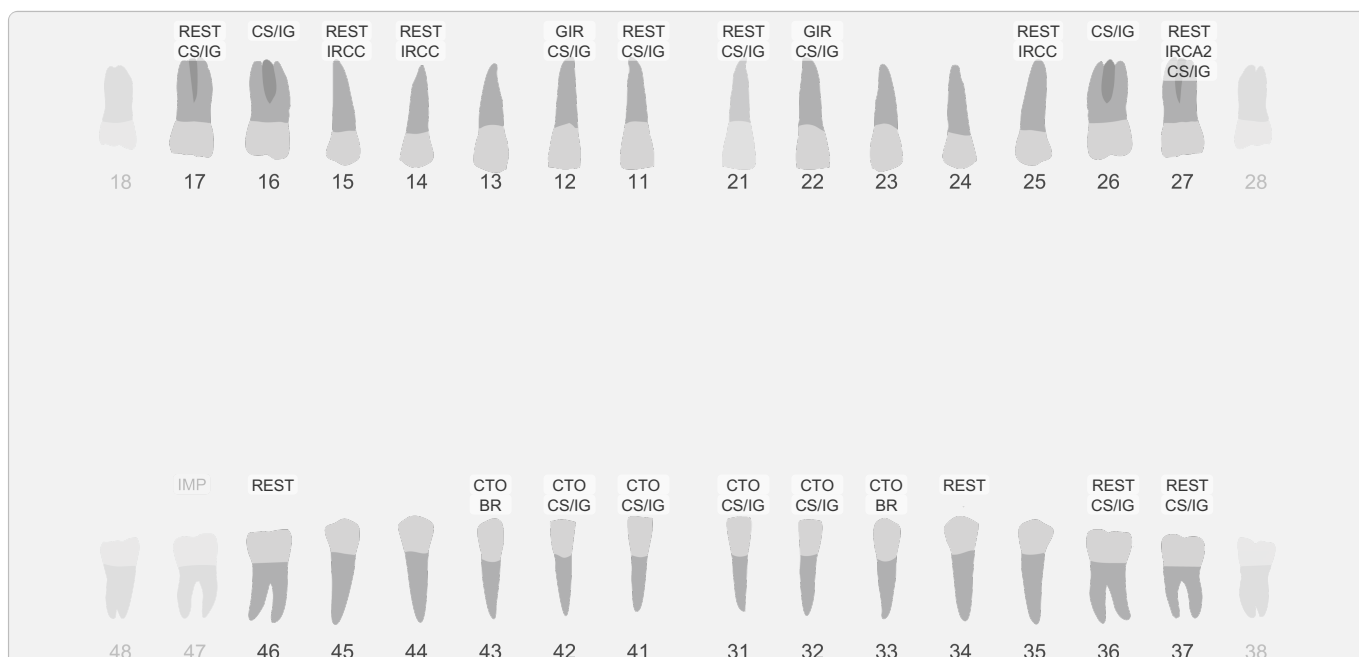
# Laudo Radiográfico

Paciente: JENIFER MIRANDA SIMOES

Idade.: 22 anos

Data: 13/04/2023

Dr(a).: INSTITUTO DO IMPLANTE



## TIPO DE DENTIÇÃO

Dentição Permanente Elementos (5) ausentes 18 28 38 47 48

## DETALHAMENTO DE ACHADOS

[CTO] Contenção ortodôntica: 43 42 32 31 41 33

[REST] Restauração estética: 17[O] 15[O] 14[O] 11[M] 21[M] 25[O] 27[O] 37[O] 36[O] 34[O] 46[O]

[IRCC] Imagem radiolúcida na coroa e/ou cárie: 15[D] 14[D] 25[D]

[GIR] Giroversão: 12 22

[IRCA2] Imagem radiolúcida coronária sugerindo área sob restauração (material forrador/restauração sem adaptação e /ou cárie): 27[O]

[CS/IG] Cálculo supra/infra gengival: 42 41 31 32 12 11 21 22 17 16 26 27 36 37

[BR] Bifurcação radicular: 43 33

[IMP] Implante na região do(s) dente(s): 47

[EMS] Espessamento mucoso no interior do seio maxilar bilateralmente:

# Laudo Radiográfico

**Paciente:** JENIFER MIRANDA SIMOES

**Idade.:** 22 anos

**Data:** 13/04/2023

**Dr(a).:** INSTITUTO DO IMPLANTE



Lucas D. de Mattos - Cirurgião Dentista - CRO/SP 93222

Especialista em Radiologia e Imaginologia Odontológica