



Diro - Barueri

Laudo radiográfico - online

Paciente: 57700 GABRIELA PEREIRA CHAGAS DA SILVA

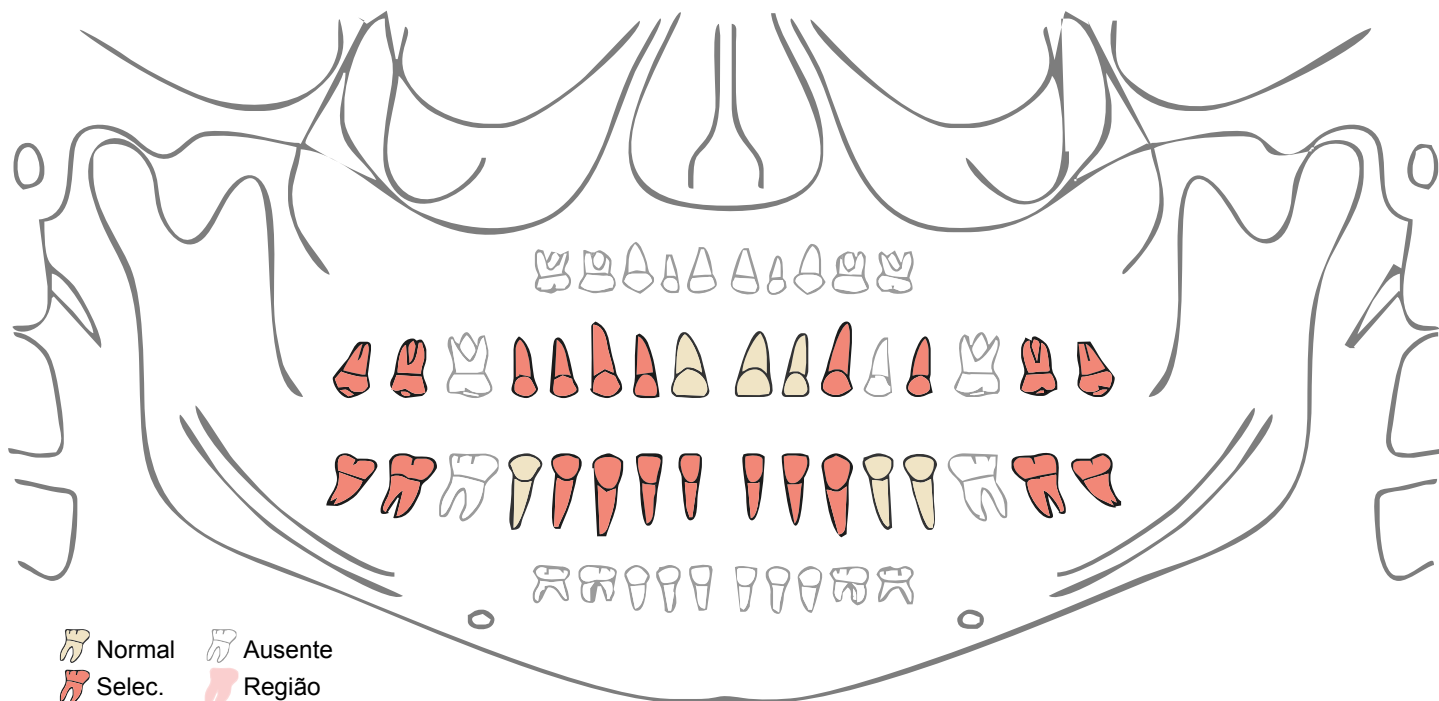
Nasc. [idade]: 06/08/1999 [22a. 8m]

Doutor(a): ANDRESA GONÇALVES (clínica Mariano)

OS: 57700

Sexo: Feminino

Data: 12/04/2022



Dentição permanente.

Elementos ausentes: 16, 24, 26, 36 e 46.

Hipertrofia das conchas nasais.

Extensão alveolar em ambos os seios maxilares.

Reabsorção alveolar horizontal na crista óssea de ambos os arcos dentais.

Elemento 18: Imagem radiolúcida no terço oclusal da coroa.

Elemento 17: Nódulo pulpar.

Elemento 16 ausente: Alvéolo em reparação.

Elementos 15 e 14: Giroversão.

Elementos 13 e 12: Falta de espaço.

Elemento 23: Giroversão.

Elemento 24 ausente: Alvéolo em reparação.

Elemento 25: Solução de continuidade na face M da coroa.

Elemento 27: Inclinação mesial.

Elemento 28: Anomalia de raiz.

Elemento 38: Anomalia de raiz e inclinação mesial.

Elemento 37: Anomalia de raiz e inclinação mesial.

Elementos 33, 32, 31, 41, 42 e 43: Falta de espaço.

Elemento 44: Giroversão.

Elemento 46 ausente: Alvéolo em reparação.

Elemento 47: Solução de continuidade no terço médio da coroa e anomalia de raiz.

Elemento 48: Anomalia de raiz.



Diro - Barueri

Laudo radiográfico - online

Paciente: 57700 GABRIELA PEREIRA CHAGAS DA SILVA


Nasc. [idade]: 06/08/1999 [22a. 8m]

Doutor(a): ANDRESA GONÇALVES (clinica Mariano)

OS: 57700

Sexo: Feminino

Data: 12/04/2022



Dra. Camila Dias Amparo
CROSP 74.487