

CERO

Laudo radiográfico - online

Paciente: Otávio Augusto Tomaz de Oliveira

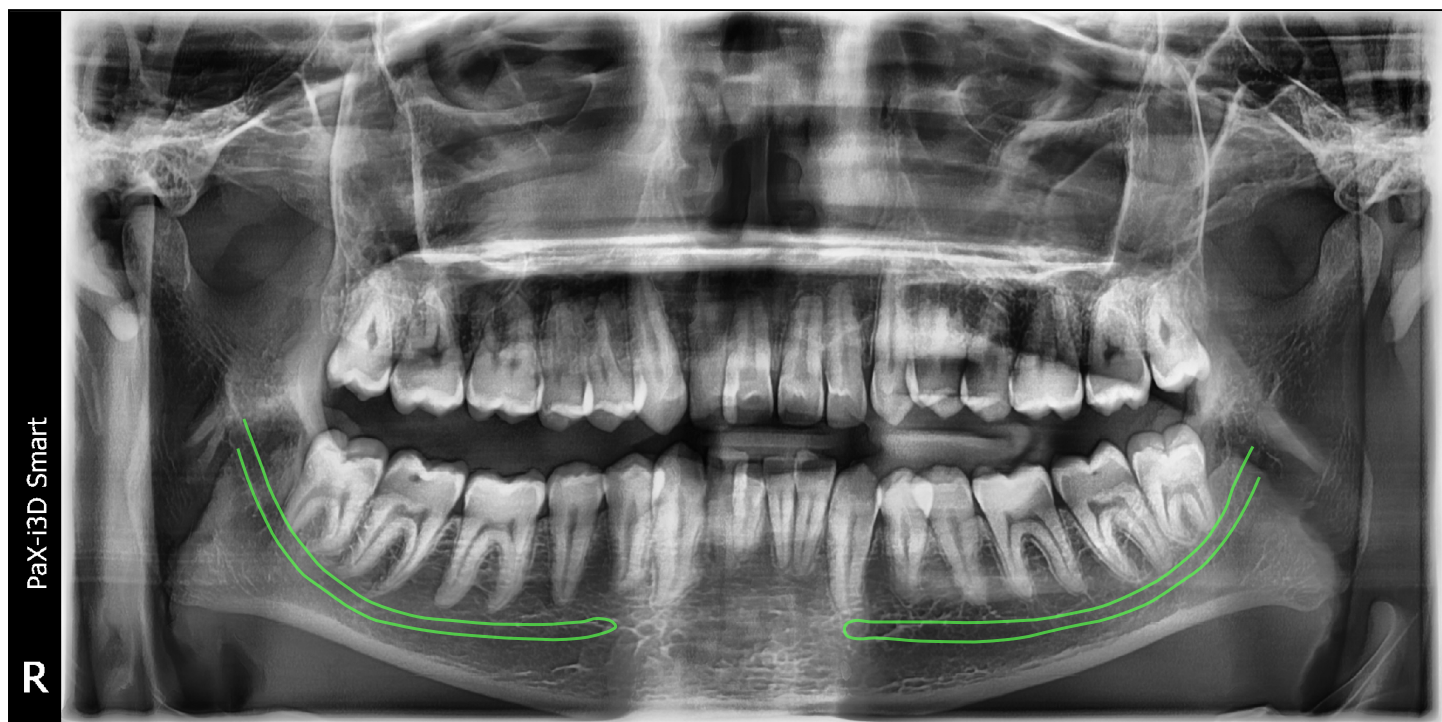Nasc. [idade]: 23/05/2005 [19a. 2m]

Doutor(a): Edilaine Dias Amaral Oliveira

OS: 130688

Sexo: Masculino

Data: 08/08/2024



Radiografia Panorâmica – Radiografia Periapical.

Estruturas ósseas com aspecto de normalidade.

Cabeças da mandíbula simétricas e com aspecto de normalidade.

Seios maxilares com aspecto dentro da normalidade.

Seio maxilar (extensão alveolar).

Imagem radiográfica do seio maxilar com aspecto de velamento (sinusite?).

Imagem radiográfica sugestiva de hipertrofia dos cornetos nasais.

*Sugere-se radiografias interproximais posteriores para melhor avaliação das faces proximais/pesquisa de cáries.

Dente 17. Aspecto de lesão cariosa, face (O).

Dentes 12-11-21-22. Sulco palatino proeminente (fator de risco para cárie.).


Dentes 38-48. Avaliar proximidade da raiz com canal mandibular.

Dente 37. Aspecto de lesão cariosa, face (O).

Dente 47. Aspecto de lesão cariosa, face (O).

Não há sinais radiográficos de alterações periapicais e periodontais.

Dentição permanente é normal quanto à forma, número e cronologia de desenvolvimento dos dentes.


Resultado assinado eletronicamente Drº Glauston Arantes Rodrigues CRO-MG 32256