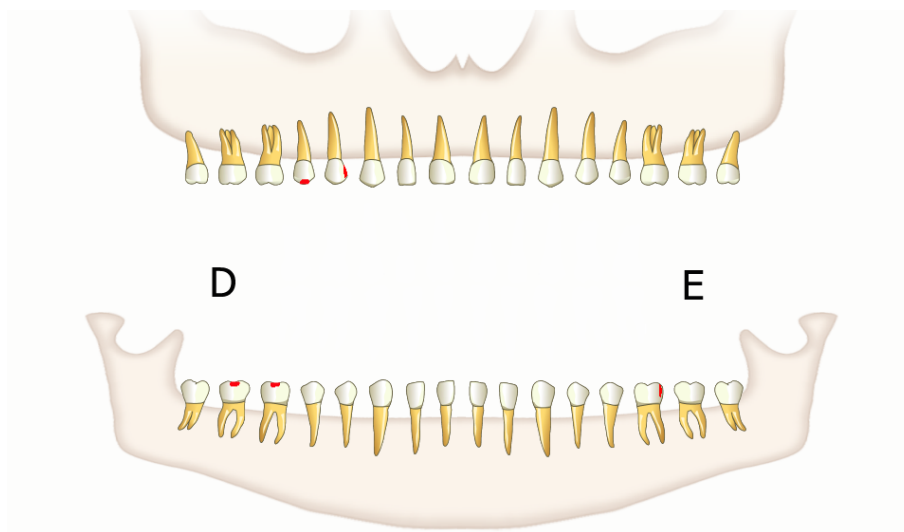



Os exames por imagem são complementares ao laudo e não dispensam a criteriosa avaliação clínica.




Dente Semi Erupcionado: 18, 38, 48.

Observa-se diastema entre os incisivos superiores (11 e 21), caracterizado por espaçamento interdentário.

 Imagem Radiolúcida na Oclusal da Coroa: 15, 46, 47.

 Imagem Radiolúcida na Distal da Coroa: 36.

 Imagem Radiolúcida na Mesial da Coroa: 14.

Indicação de Radiografia Periapical para melhor visualização.

Reabsorção Alveolar Horizontal em maxila e mandíbula.

Extensão Alveolar do Seio Maxilar Direito e Esquerdo.