



## Laudo radiográfico - online

**Paciente:** EDNA RODRIGUES SILVESTRE

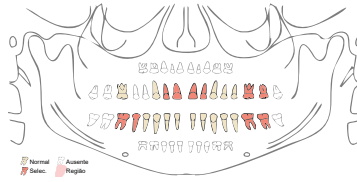
**Nasc. [idade]:** 10/08/1977 [46a. 8m]

**Doutor(a):** thaysla fernanda luchetti

**OS:** 30507

**Sexo:** Feminino

**Data:** 10/04/2024



### RADIOGRAFIA PANORÂMICA

#### A Análise da(s) imagem(ens) sugere(m):

##### Tipo de dentição

Dentição permanente.

Dente(s) ausente(s): 18, 17, 15, 14, 28, 38, 47 e 48.

##### Lesões e alterações na região da coroa, raiz e periapicais

Imagem radiolúcida sob restauração/prótese sugestiva de cárie recidivante ou artefato de imagem: 12(M), 11(M/D), 21(M/D), 22(M), 37(O), 36(MOD), 45(OD) e 46(MO). Recomendamos exame clínico e exame radiográfico periapical.

Reabsorção radicular apical (arredondamento de ápice): 12, 11, 21 e 22. Recomendamos controle radiográfico.

Presença de espessamento do ligamento periodontal nos elementos dentais envolvidos com aparelho ortodôntico fixo, compatível com a movimentação ortodôntica, no entanto, recomendamos controle radiográfico.

Aumento do espaço do ligamento periodontal sugestivo de pericementite: 26 e 27. Recomendamos exame clínico e exame radiográfico periapical.

##### Outros achados radiográficos

Mineralização dos ligamentos estilo-hioideos.

**\*\*IMPORTANTE\*\*** Exames radiográficos são métodos auxiliares de diagnóstico e planejamento, portanto as descrições referidas deverão ser avaliadas clinicamente e/ou complementadas com outros exames para obtenção do diagnóstico final. **\*\***

**\*\*FIM DO LAUDO\*\***

  
Dra. Thaysla Zanatta  
Radiologista - RCL | CRD 29089 PR