

# Radio Memory Ltda

## Documentação para Implantes



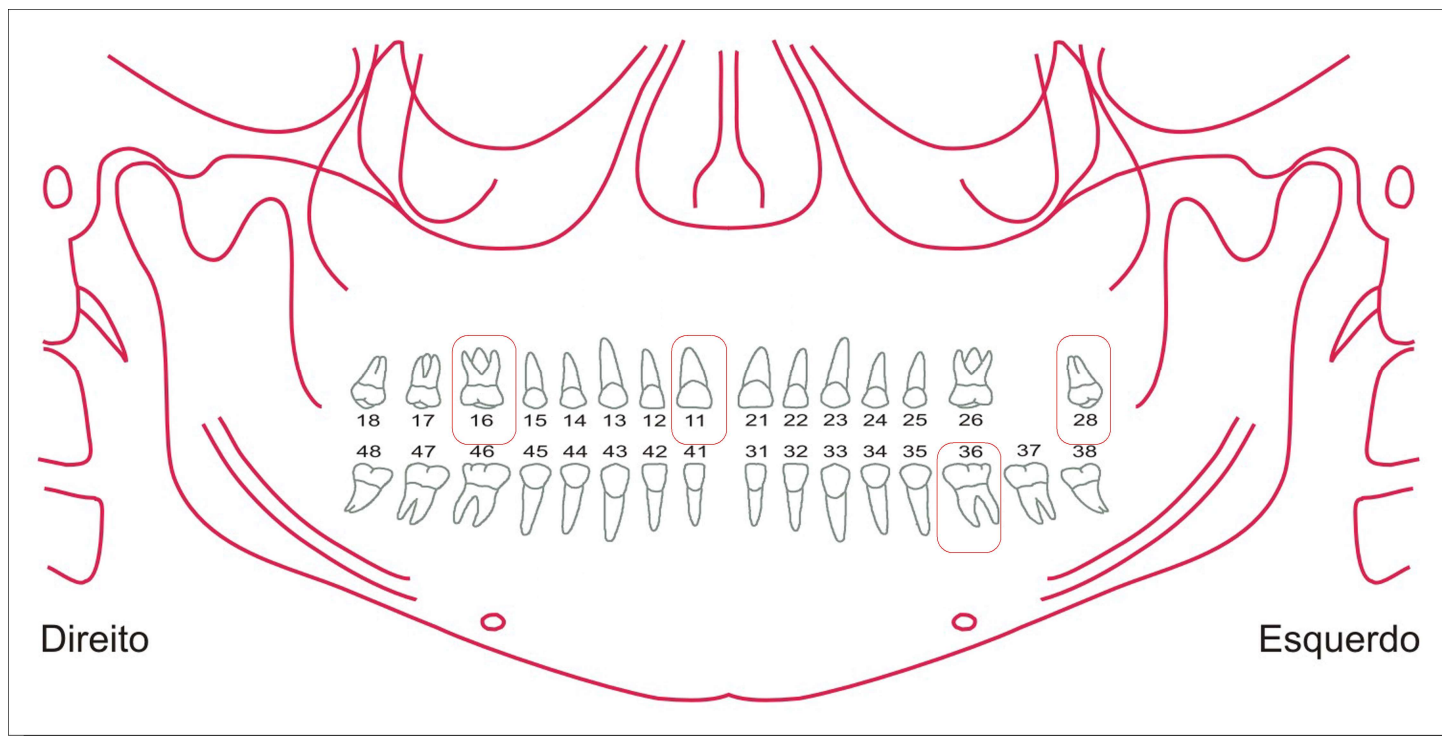
**Paciente:** HELLEN ADRIANA DE SOUZA FERREIRA

**Nasc. [Idade]:** 30/03/1997 [25 anos e 4 meses]

**Data:** 08/08/2022

**Sexo:** Feminino

**Doutor(a):** TATIANA O. VASCONCELLOS



### Tipo de dentição (com ausentes e extranum.)

Dentição permanente - (1) Elemento ausente : 27.

Nenhum elemento Extranumerário.

### Detalhamento dos achados

Hipertrofia da concha nasal direita.

Pneumatização do seio maxilar direito e esquerdo..

Dentes 16 e 36 : Imagem radiolúcida sugestiva de cárie ou restauração radiotransparente: Avaliação clínica é indicado..

Dente 11 : Desgaste incisal.

Dente 28: Mesioangulado.

Obs.: A radiografia é um exame complementar e auxiliar no diagnóstico e sempre deve ser correlacionados com o exame clínico..