


Radial Documentação Odontológica



Laudo Radiográfico

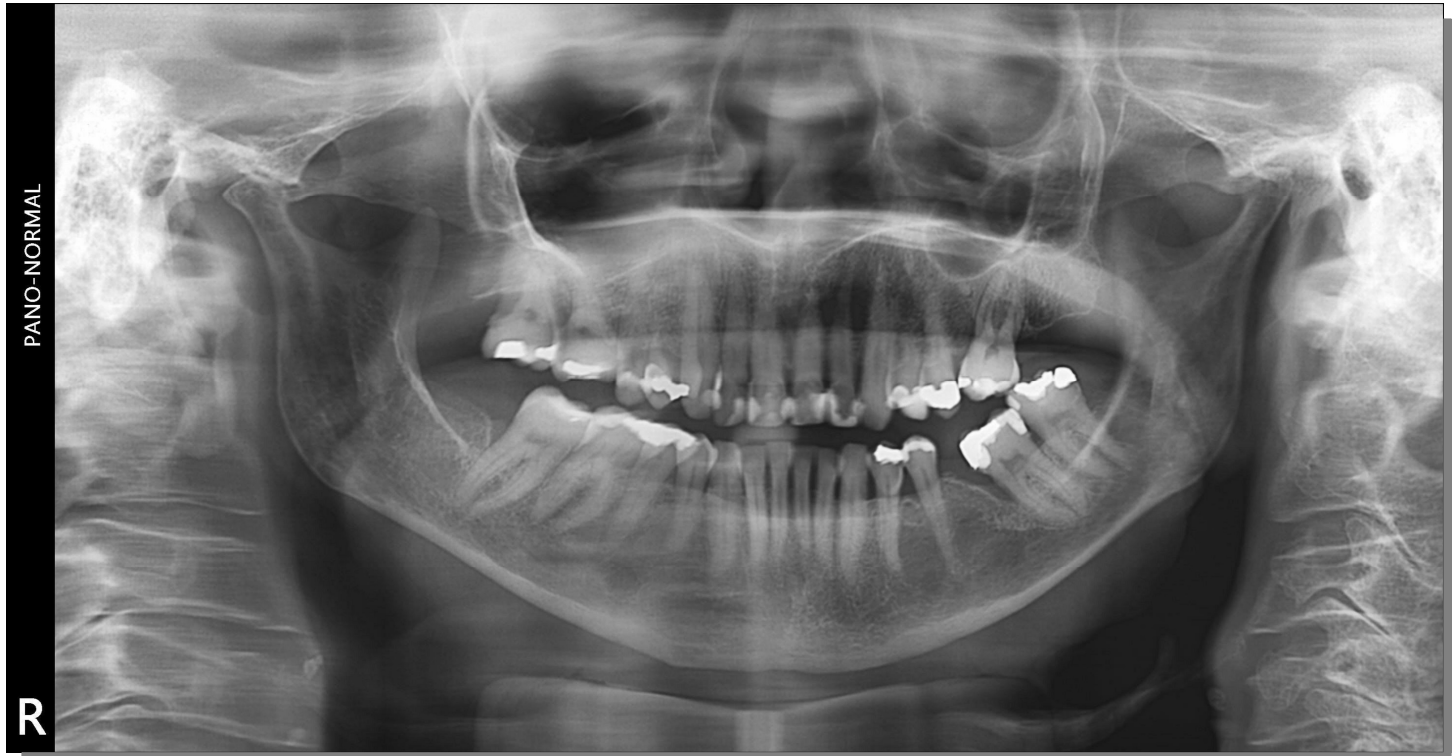Paciente: Maria de Lourdes Mesquita

Nasc. [Idade]: 25/01/1958 [67 anos e 7 meses]

Data: 01/09/2025

Sexo: Feminino

Doutor(a): Camila Andrea Parpinelli Monteiro



O exame radiográfico consiste de radiografia panorâmica.

Dentes ausentes: 18, 26, 28, 36, 48.

Imagem radiopaca de material restaurador na coroa dos dentes 17, 16, 15, 14, 13, 12, 11, 21, 22, 23, 24, 25, 27, 38, 37, 35, 34, 44, 45, 46, 47.

Imagem radiolúcida na coroa dos dentes 12(M).

Cálculos salivares nos dentes 27(M), 38(M e D), 37(M e D), 32(M), 31(M), 41(M e D).

Meso-versão dos dentes 27, 38, 37.

Reabsorção óssea alveolar horizontal superior e inferior.

Reabsorção óssea alveolar vertical no dente 37(M).

Processos condilares apresentam dimensões e formatos normais.