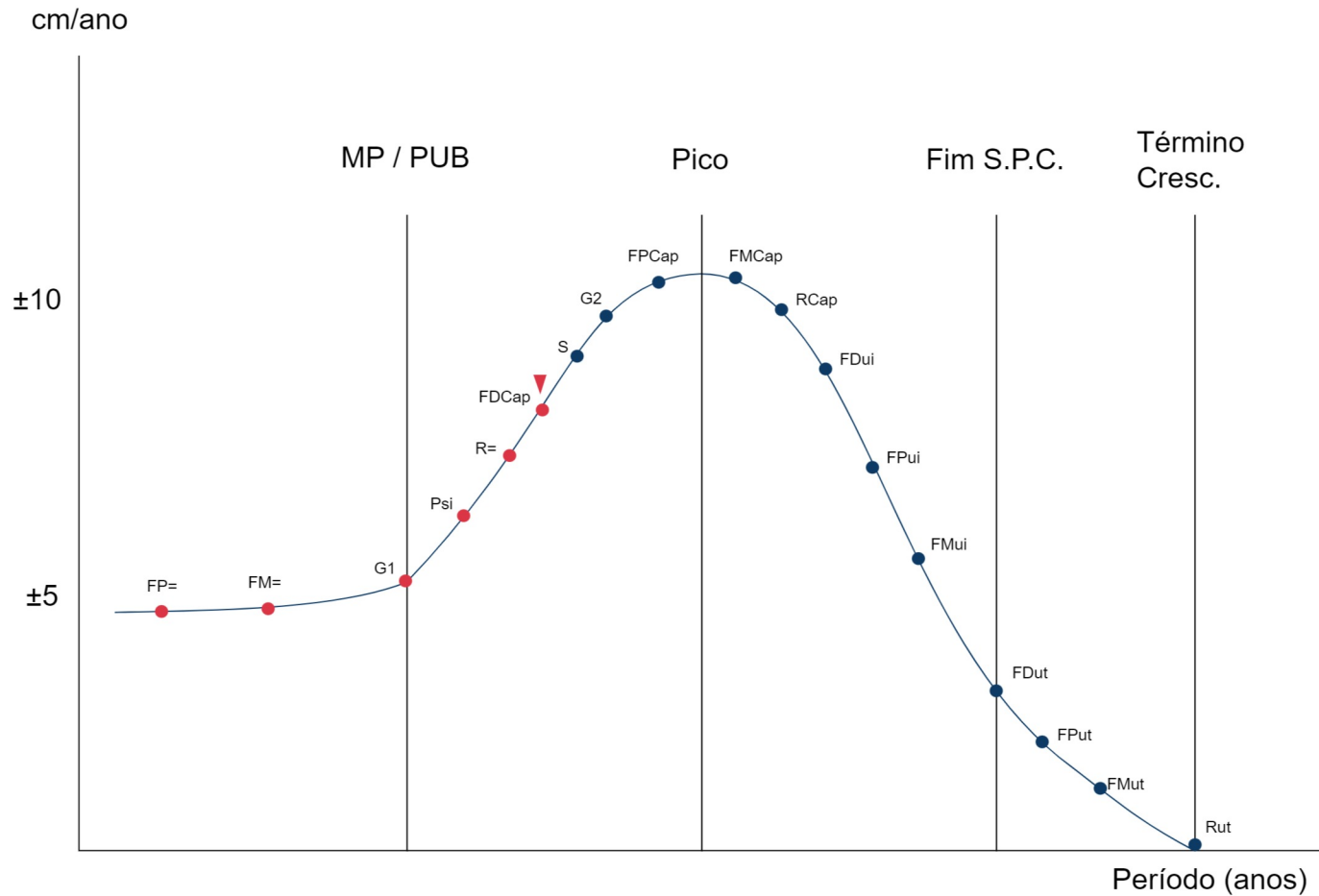


Podemos observar: Capeamento epifisário na falange distal do 2º dedo

Tipo de análise: **Martins e Sakima**

Conclusão:: O paciente está de 1 a 2 anos antes do pico de crescimento



Obs: