

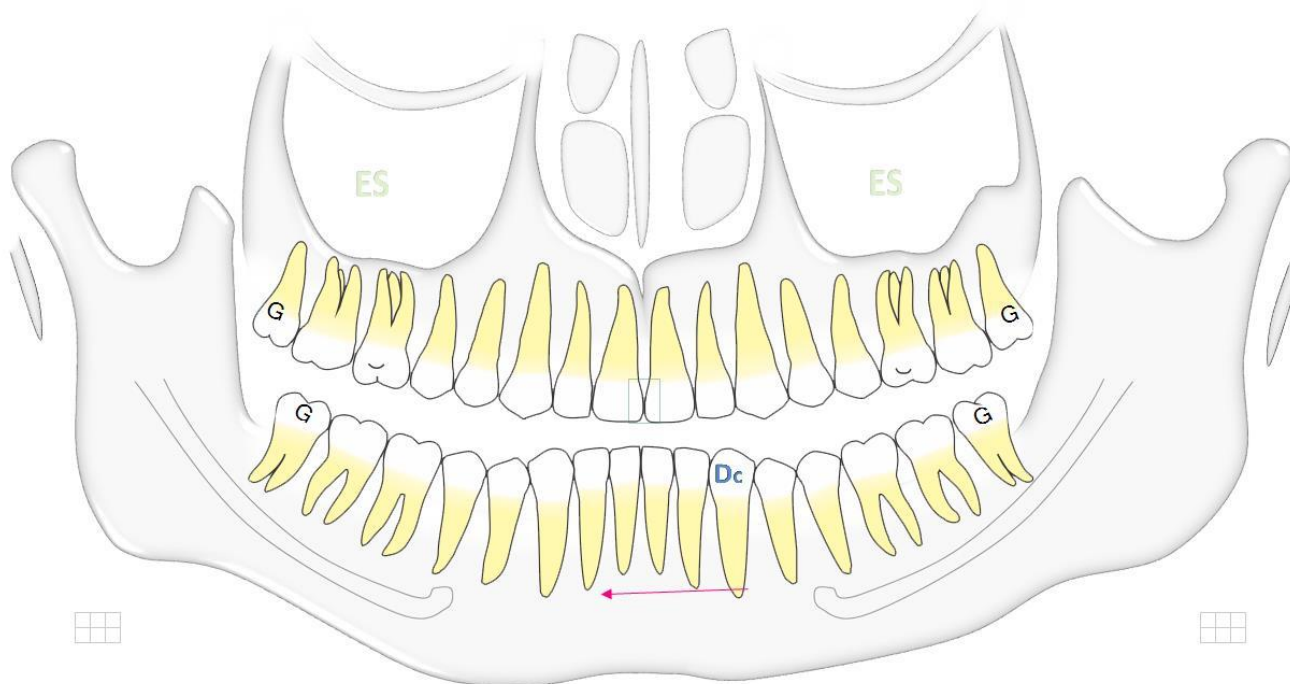
Paciente: **KAIANY VITORIA S. TEODORO**

Data: **26/04/2021**

Hora: 14:54

Indicação: **NATHALIA QUIRINO BUENO**

Idade: 14a 5m



Dc Dente decíduo presente: 73.

■ Dente 23 em posição ectópica. Sugerimos tomografia computadorizada de feixe cônico para melhor avaliação da sua posição e relação com estruturas adjacentes.

☐ Estruturas ósseas preservadas.

ES Extensão alveolar dos seios maxilares.

■ Germes dentários: 18, 28, 38, 48.

■ Presença de diastema(s).



Bianca Rodrigues Terrabuio
Radiologista
CRO/SP: 119.799