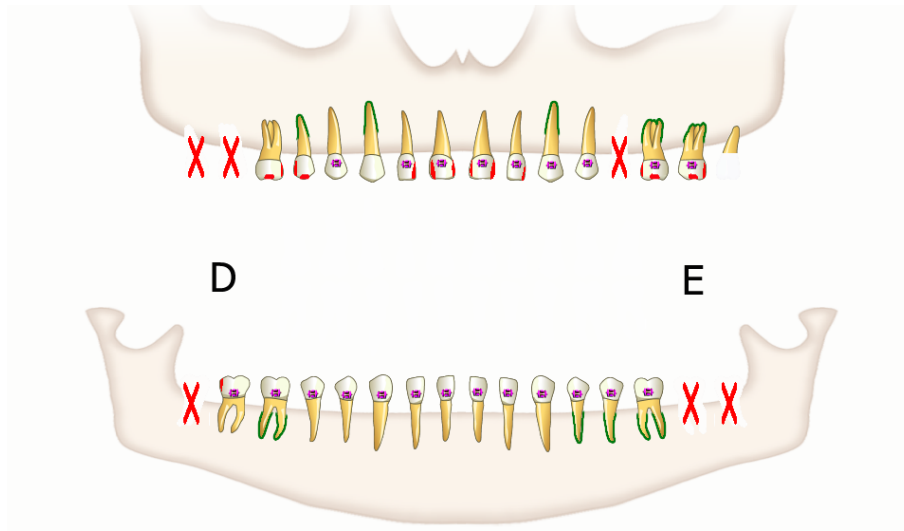


Os exames por imagem são complementares ao laudo e não dispensam a criteriosa avaliação clínica.



✗ Ausência de Elemento Dental: 18, 17, 25, 38, 37, 48.

🦷 Raiz Residual / Raiz: 28.

Comprometimento de furca: 36, 46 sugestivo comprometimento de furca.

Restauração / Imagem Radiopaca na Coroa: 16, 15, 14, 12, 11, 21, 24, 26, 27, 36, 35, 34, 44, 45, 46, 47.

🦷 Imagem Radiolúcida na Oclusal da Coroa: 16, 15, 26, 27.

🦷 Imagem Radiolúcida na Distal da Coroa: 15, 11, 21, 22, 27, 47.

🦷 Imagem Radiolúcida na Mesial da Coroa: 16, 12, 11, 21, 26.

🦷 Aumento do Espaço Pericementário: 15, 13, 23, 26, 27, 36, 35, 34, 46.

Indicação de Radiografia Periapical para melhor visualização.

🦷 Aparelho Dental: Arco superior (maxila), 14, 13, 12, 11, 21, 22, 23, 24, 26, 27, e arco inferior (mandíbula), 36, 35, 34, 33, 32, 31, 41, 42, 43, 44, 45, 46, 47.

Reabsorção Alveolar Horizontal em maxila e mandíbula.

Extensão Alveolar do Seio Maxilar Direito e Esquerdo.