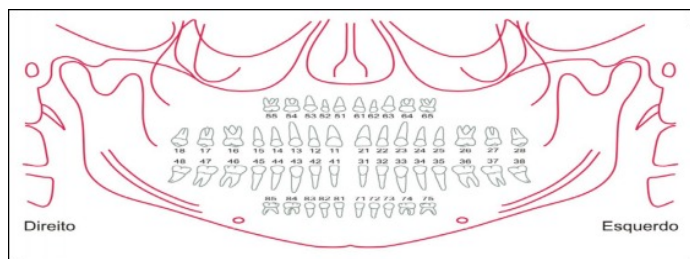


**Paciente:** Jesse de Souza  
**Nasc. [Idade]:** 35 anos  
**Sexo:** M

**Doutor:** Odonto  
Company  
**Data:** 23/10/2025



## LAUDO RADIOGRÁFICO - RADIOGRAFIA PANORÂMICA

- Provável ausência do(s) elemento(s) dentário(s): 28, 38, 46, 48;
- Presença de material restaurador (metálico ou plástico) nos dentes: 16, 14, 11, 21, 22, 25, 26, 36;
- Dentes 15(M), 24(D): imagens radiolúcidas nas coroas compatíveis com lesões cariosas ou variações anatômicas;
- Dente 47(O): imagens radiopacas na coroa compatível com material restaurador e imagem radiolúcida, sob restauração, sugestiva de material forrador ou solução de continuidade dente-restauração;
- Dente 36: tratado endodonticamente; Sugere-se, a critério clínico, radiografia periapical para melhor visualização da região;
- Sugere-se radiografia bite-wings para melhor avaliação das regiões interproximais;
- Crista óssea alveolar com altura conservada na região dos dentes presentes;
- Presença de cálculos salivares;
- Hiperpneumatização dos seios maxilares direito e esquerdo;
- Estruturas ósseas dentro do aspecto de normalidade através dessa radiografia panorâmica.

**As informações contidas neste laudo, são pertinentes apenas as análises radiográficas, sem o conhecimento clínico.**

Paula mortucca  
PAULA LEITE DOS SANTOS  
ESPECIALISTA EM RADIOLOGIA  
CRO - 4220