

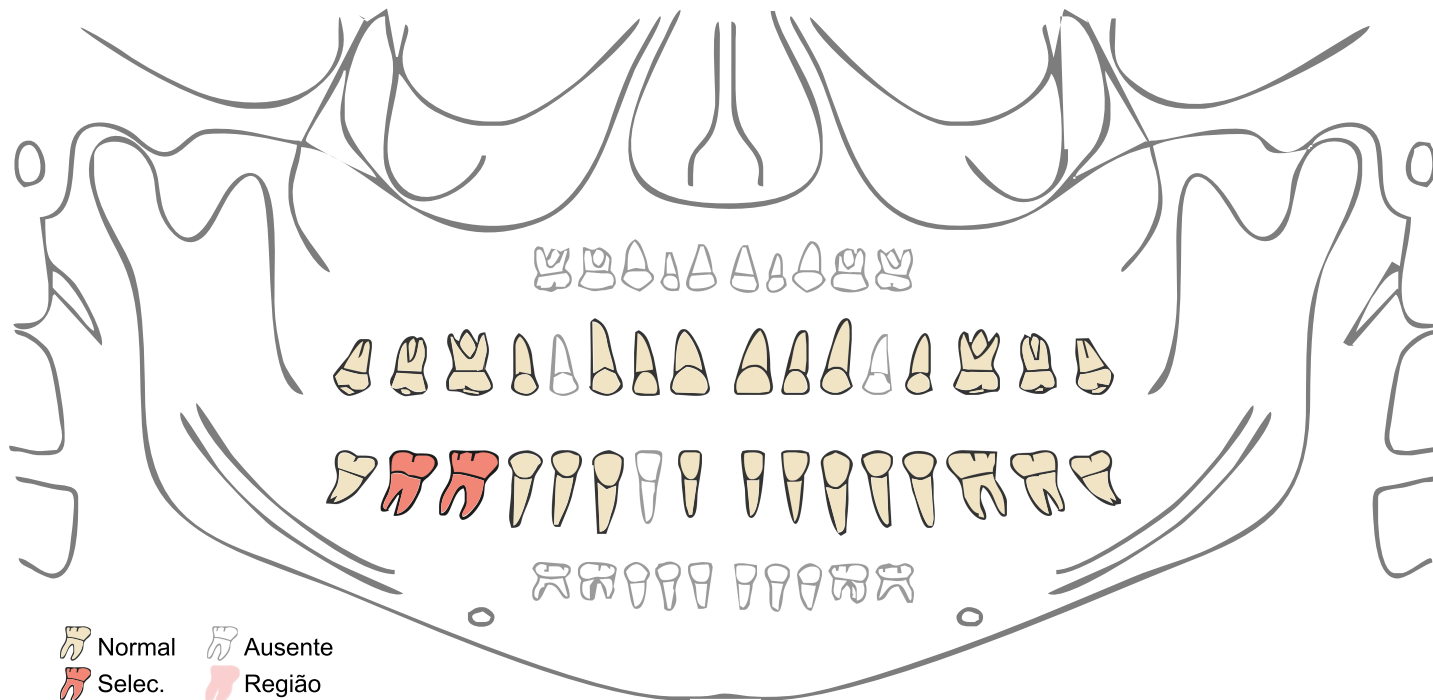
Facenter - Centro

Laudo radiográfico - online



Paciente: Jhonatan de Souza Gonçalves
Nasc. [idade]: 26/09/1997 [27a. 4m]
Doutor(a): Marina Jorge

OS: 40498
Sexo: Masculino
Data: 03/02/2025



RADIOGRAFIA PANORÂMICA

Dentição permanente

Elemento ausente: 14, 24, 42.

Imagem radiolúcida coronária sugestiva de cárie: 46M?, 47M.

Para melhor inspeção de cárie sugerimos radiografias interproximais.

Há indício de cálculo em alguns dentes.

Leve perda óssea horizontal nas cristas alveolares dos dentes.

Tratamento endodôntico no dente: 46.

Imagem radiolúcida periapical no dente: 46. Sugere-se comparar com radiografias anteriores.

Arredondamento dos ápices radiculares dos dentes.

Presença de artefatos ortodônticos em ambas as arcadas.

Renata de Carvalho Marinho
Radiologista Oral
CRO RJ 29187