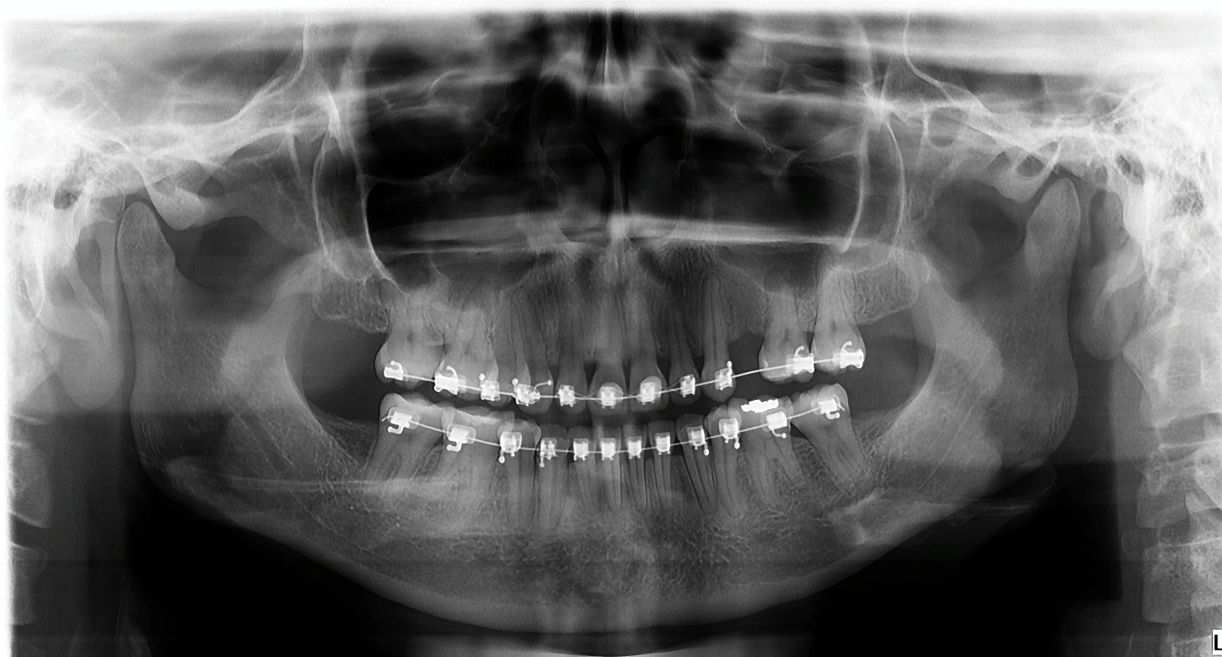


Paciente: JOELIA MENDES AMARAL DA SILVA

Idade: 32a 10m 23d

Data: 03/05/2024

Dr(a): THIAGO FIDELIS BARTKO CRO: 9070



RADIOGRAFIA PANORÂMICA

Seios maxilares radiograficamente normoaerados, nesta incidência.

Conferir septo nasal através de radiografia P.A

Cabeça da mandíbula aplainada do(s) lado(s): bilateral, nesta incidência.

Ramos ascendentes simétricos entre si, nesta incidência.

Osso basal mandibular dentro dos padrões de normalidade.

MAXILA

-Osso alveolar apresenta perda óssea leve, nesta incidência.

-Dente(s) ausente(s):14,18,24,25,28.

-Presença de aparelho ortodôntico fixo

-Extensão alveolar do seio maxilar do(s) lado(s): bilateral.

-Giroversão do(s) dente(s): 15.

- Se necessário, sugerem-se radiografias periapicais e/ou interproximais e/ou exame clínico dos dentes, para melhor visualização da adaptação das restaurações e pesquisa de lesões cariosas.

MANDÍBULA

-Osso alveolar apresenta-se conservado, nesta incidência.

-Dente(s) ausente(s):38,48.

-Presença de aparelho ortodôntico fixo

-Radiopacidade coronária compatível com material restaurador no(s) dente(s): 36,46,47.

- Se necessário, sugerem-se radiografias periapicais e/ou interproximais e/ou exame clínico dos dentes, para melhor visualização da adaptação das restaurações e pesquisa de lesões cariosas.

Paciente: JOELIA MENDES AMARAL DA SILVA

Idade: 32a 10m 23d

Data: 03/05/2024

Dr(a): THIAGO FIDELIS BARTKO CRO: 9070

Observações adicionais: O exame clínico é soberano, os exames por imagem são ferramentas complementares para o diagnóstico e o planejamento clínico. A radiografia panorâmica apresenta distorção média de 30%.



Maria Vitoria Juffo Silva

CRO: 152610