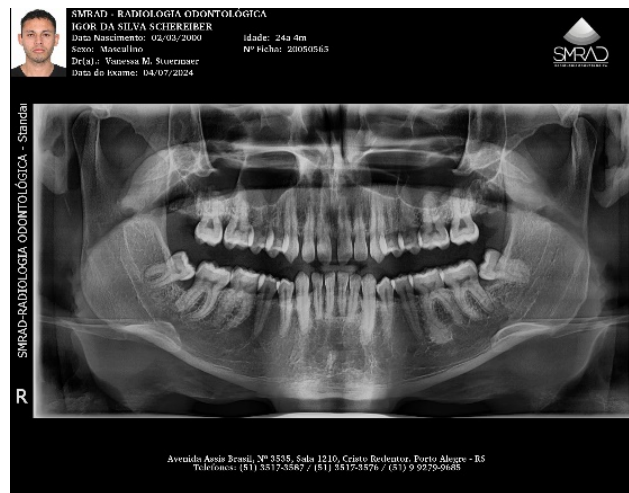

Paciente: **Igor da Silva Schreiber**


Sexo: **Masculino** Data do pedido: **04/07/2024**

Idade: **24a 4m**

Indicação: **Dra. Vanessa M. Stuermaer**



- Ausência dos dentes 18, 28
- Dentes 17, 16, 26, 27 com as raízes em íntimo contato com o seio maxilar.
- Dentes 38, 37, 47, 48 com as raízes em íntimo contato com o canal mandibular.
- Presença de desgastes incisais.
- Presença de diastema central
- Radiopacidade na região apical do dente 36 sugestiva de esclerose óssea.
- Mésio - inclinação e impaction do(s) dente(s) 38, 48
- Áreas radiolúcidas no(s) dente(s) 21(ID - fratura?), 25(D), 37(D - cervical) sugestivas de cáries em esmalte e dentina. Avaliar clinicamente.
- Trabeculado ósseo com aspectos radiográficos normais.
- Perda óssea horizontal discreta a moderada das cristas alveolares.
- Presença de cálculos dentais.
- Côndilos mandibulares apresentam aspecto normal na imagem da radiografia panorâmica.
- Calcificação dos ligamentos estilo-hióideos.
- Seios maxilares com transparência normais na imagem da radiografia panorâmica.
- Extensão dos seios maxilares (alveolar)
- Demais estruturas radiografadas de acordo com os padrões normais.

  
Dra. Raquel Cristina Andrade  
dos Santos  
CRO/RS - 13233

*Este laudo não deve ser interpretado de modo conclusivo, devendo ser sempre analisado em conjunto com os demais dados clínicos e laboratoriais, além de eventuais exames prévios e/ou subsequentes.*