


Radial Documentação Odontológica



Laudo Radiográfico

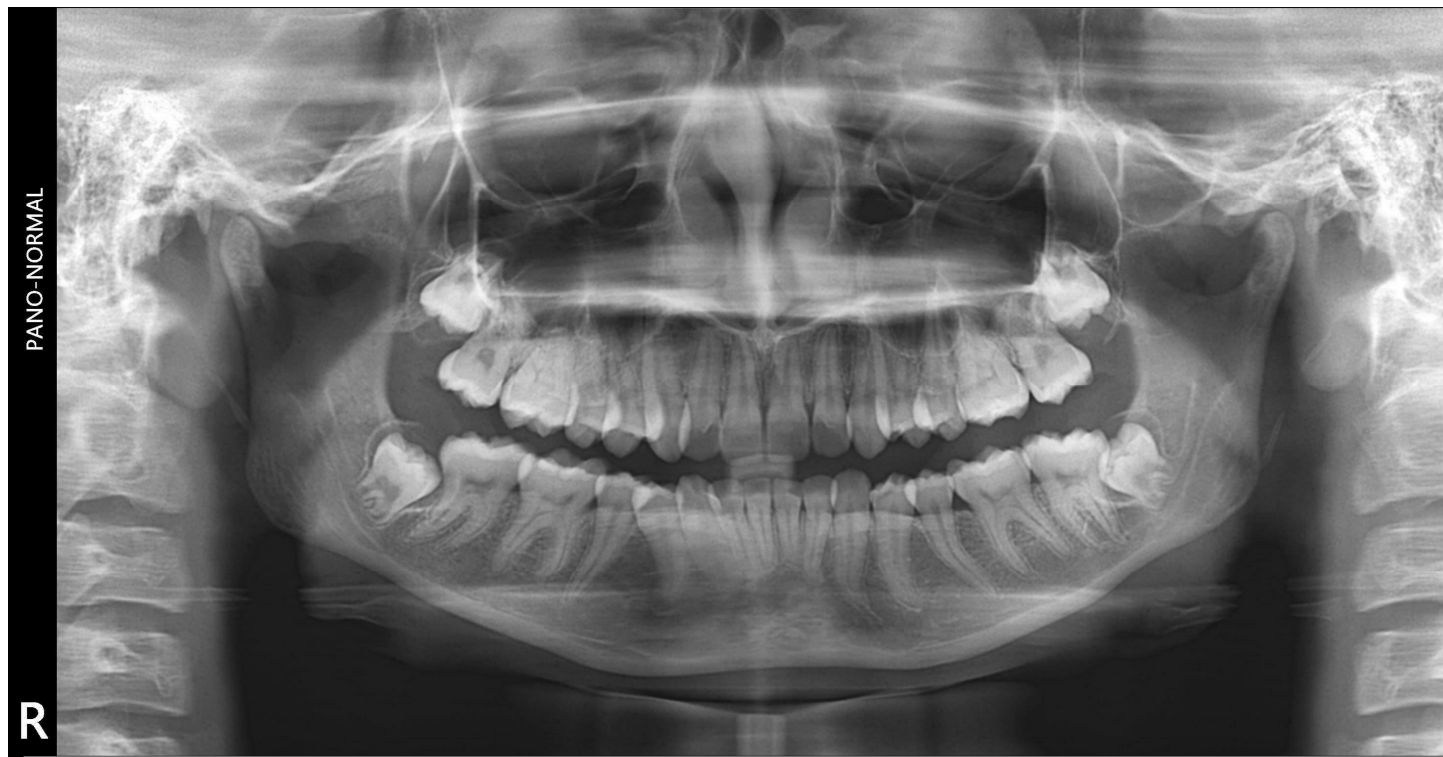Paciente: Sophia Lazarine Shimizu

Nasc. [Idade]: 09/01/2008 [17 anos e 4 meses]

Data: 23/05/2025

Sexo: Feminino

Doutor(a): Natalia Yamachita da Silva



O exame radiográfico consiste de radiografia panorâmica.

Dentes em formação: 18, 28, 38, 48.

Tomografia computadorizada indicada nos dentes 38 e 48, devido a proximidade com o canal mandibular direito e esquerdo.

Processos condilares apresentam dimensões e formatos normais.