...edia:	...a I (X) II ( ) III ( )	...lasse II (
Relação Transversal:	Coincidente ( )	Esquer
	Normal ( )	Desvio S
Overjet:	Normal	Cruzada (
Inclinação Dentária:		Positivo ( )
	Superior	Negativo (X)
Maxila:	Inferior	Alta ( )
	Protruída (X)	Alta ( )
		Retruída ( )
Apinhamento:	Sim (X)	18 17 16 15 14 13 12 11 | 21 22
	Não ( )	48 47 46 45 44 43 42 41 | 31 32
Reabsorção Óssea:	Sim ( )	18 17 16 15 14 13 12 11 | 21 22
	Não (X)	48 47 46 45 44 43 42 41 | 31 32
Discrepância de Modelos:	Superior (em mm)	
Dor ou Ruído Articular:	Direita ( )	
	Esquerda ( )	Dor Muscular
Necessidade de Tratamento Complementar:	Não (X)	
	Sim ( )	Fonoaudiologia
Queixa Principal do Paciente:		
		...ssão de m...
Plano de Tratamento:	Preventiva ( )	
Aparatologia:		
Descrev...	Ort...	

OdontoLife
Planos Odontológicos

Planejamento Inicial de Tratamento Ortodôntico

Código Beneficiário:

Beneficiário: Paulo Vinicius Bechmon Alves

Titular:

Dentista: Sarah C. Honorato — CRO/UF: 20.827 SC

Dentição:	Permanente (X)	Mista ( )	Decídua ( )		
Classificação de Angle:	Classe I ( )	Classe II ( )	Divisão 1ª ( ) Subdivisão Direita ( ) Divisão 2ª ( ) Subdivisão Esquerda ( )	Classe III (X)	Subdivisão Direita (X) Subdivisão Esquerda (X)
Relação Canina:	Direita I (X) II ( ) III ( ) Esquerda I ( ) II (X) III ( )				
Linha Média:	Coincidente ( )	Desvio Superior:	Direita (X) Esquerda ( )	Desvio Inferior:	Direita ( ) Esquerda ( )
Relação Transversal:	Normal ( )	Cruzada (X)	Região	Anterior ( ) Posterior (X)	Unilateral (X) Bilateral ( )
Overjet:	Normal	Positivo ( ) Negativo (X)	Acentuado ( ) Moderado ( ) Leve (X)	Overbite:	Normal (X) Positivo ( ) Negativo ( ) Acentuado ( ) Moderado ( ) Leve ( )
Inclinação Dentária:	Superior	Alta ( )	Baixa ( )	Normal ( )	
	Inferior	Alta ( )	Baixa ( )	Normal ( )	
Maxila:	Protruída (X)	Retruída ( )	Bem Posicionada ( )	Mandíbula	Protruída (X) Retruída ( ) Bem Posicionada ( )

Apinhamento: Sim (X) Não ( )

18	17	16	15	14	13	12	11	21	22	23	24	25	26	27	28
48	47	46	45	44	43	42	41	31	32	33	34	35	36	37	38

Diastemas: Sim ( ) Não (X)

18	17	16	15	14	13	12	11	21	22	23	24	25	26	27	28
48	47	46	45	44	43	42	41	31	32	33	34	35	36	37	38

Reabsorção Óssea: Sim ( ) Não (X)

18	17	16	15	14	13	12	11	21	22	23	24	25	26	27	28
48	47	46	45	44	43	42	41	31	32	33	34	35	36	37	38

Radicular: Sim ( ) Não (X)

18	17	16	15	14	13	12	11	21	22	23	24	25	26	27	28
48	47	46	45	44	43	42	41	31	32	33	34	35	36	37	38

Discrepância de Modelos: Superior (em mm) — Inferior (em mm):

Dor ou Ruído Articular: Direita ( ) Esquerda ( ) — Dor Muscular: Direita ( ) Esquerda ( )

Necessidade de Tratamento Complementar: Não (X) Sim ( ) — Fonoaudiologia ( ) Otorrinolangologia ( ) Cirurgia Ortognática ( ) Implantes ( ) Pré Protéticas ( )

Queixa Principal do Paciente: correção de mordida cruzada.

Plano de Tratamento: Preventiva ( ) Interceptiva ( ) Ortopédica ( ) Corretiva (X)

Aparatologia: Ortopédica Funcional ( ) Fixa (X) Ortopédica Extra Oral ( ) Removível ( )

Descrever Técnica: Alinhamento, nivelamento, desgastes interproximais, ortodontia dos siso, correção de mordida cruzada, correção de classe dentária.

Exodontias:

18	17	16	15	14	13	12	11	21	22	23	24	25	26	27	28
48	47	46	45	44	43	42	41	31	32	33	34	35	36	37	38

Desgaste Inter proximal:

18	17	16	15	14	13	12	11	21	22	23	24	25	26	27	28
48	47	46	45	44	43	42	41	31	32	33	34	35	36	37	38

Ancoragem Superior (tipo): — Inferior (tipo):

Prognóstico: Favorável (X) Desfavorável ( ) Duvidoso ( )

Tempo Previsto para Finalização do Tratamento (em meses): 36 meses

Paciente Possui Aparelho Instalado Previamente? Não (X) Sim ( ) Há quanto tempo?

Declaro conhecer e concordar com o tratamento proposto acima e autorizo a Odontolife a realizar auditoria dos serviços executados sempre que julgar necessário.

__/__/__
Data da Consulta Inicial

Assinatura Beneficiário

Declaro que as informações descritas neste documento são verdadeiras e me responsabilizo integralmente por elas.

11 / 11 / 24
Data

Dra. Sarah C. Honorato
Cirurgiã - Dentista
CRO - 20.827
Assinatura Profissional e Carimbo

contraste
radiologia odontológica

PAULO VINICIUS BECKMAN AIRES

Data Nasc.: 09/09/2009 Idade: 15 anos

Dr(a): Sarah C. Honorato

Data do exame: 31/10/2024 17:00

Fotografia Frontal

Fotografia Frontal Sorrindo

Fotografia Perfil Direito



Fotografia Perfil Esquerdo

Fotos Extra Bucais

contraste
radiologia odontológica

PAULO VINICIUS BECKMAN AIRES
Data Nasc.: 09/09/2009 Idade: 15 anos
Dr(a): Sarah C. Honorato
Data do exame: 31/10/2024 17:00

Código
Benefic
Titular:
Dentist

Dentiç
Classi Angle
Relaçã
Linha
Relaçã Trans
Overjo
Inclin Dentá
Maxil
Apinh
Reab Ósse
Discr Mode
Dor o Artic
Nece Com
Quei Paci
Plan
Apar
Des
Exo
Anc
Pro
Ter
Pac Pre

Intraoral Frontal

Intraoral Direita

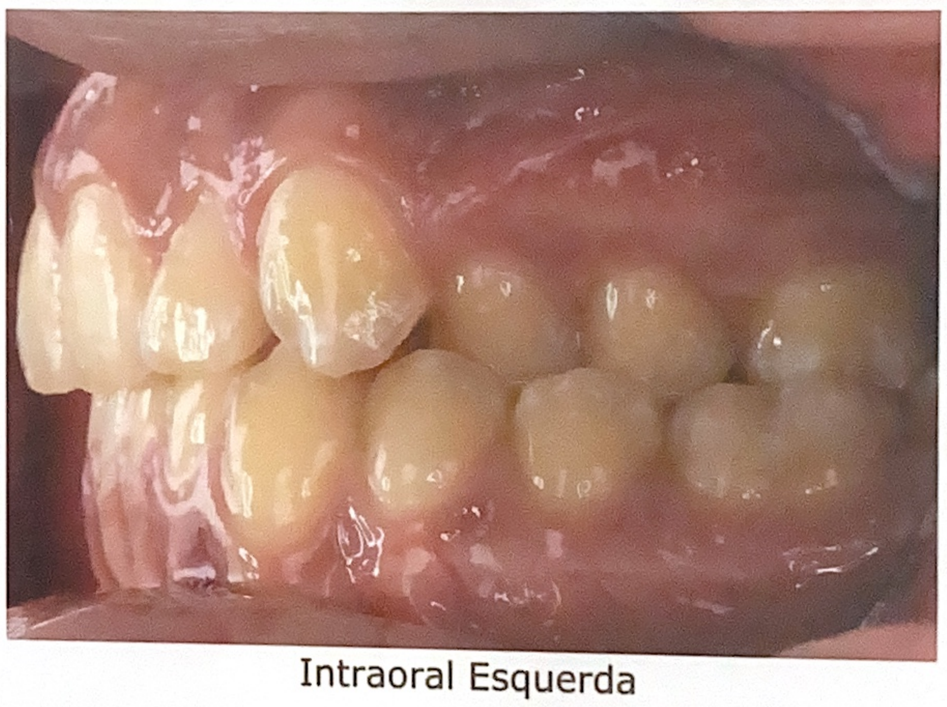
Intraoral Esquerda

Oclusal Superior

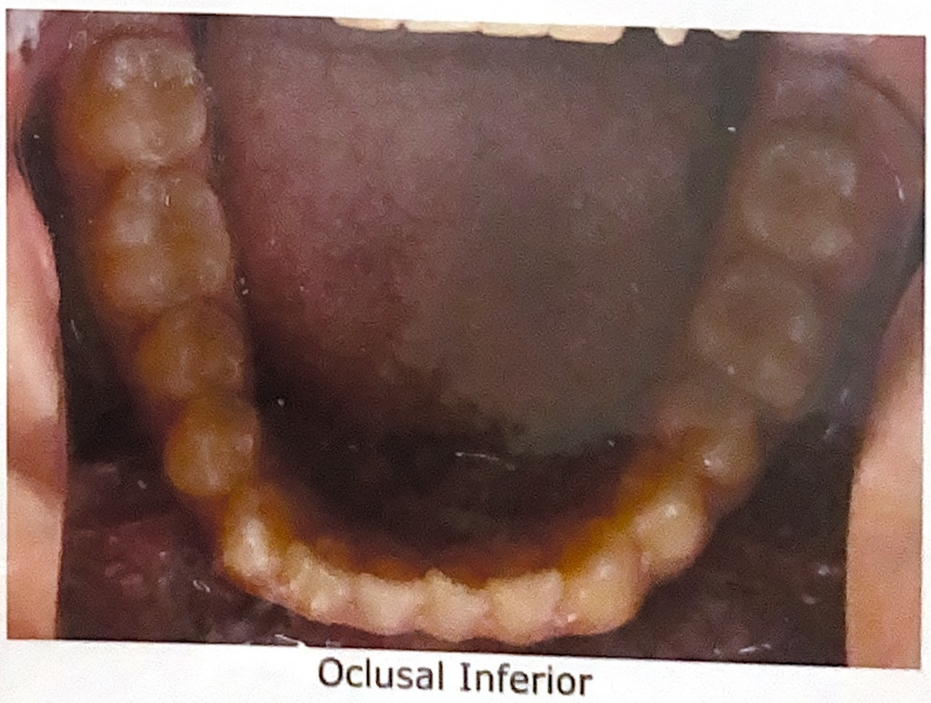
Oclusal Inferior

s Intra Bucais

Paciente: PAULO VINICIUS BECKMAN AIRES
Idade: 15 **Sexo:** M
Solicitante: Dr(a) Sarah C. Honorato **Data de Realização:** 31/10/2024 17:00

Análise Tweed

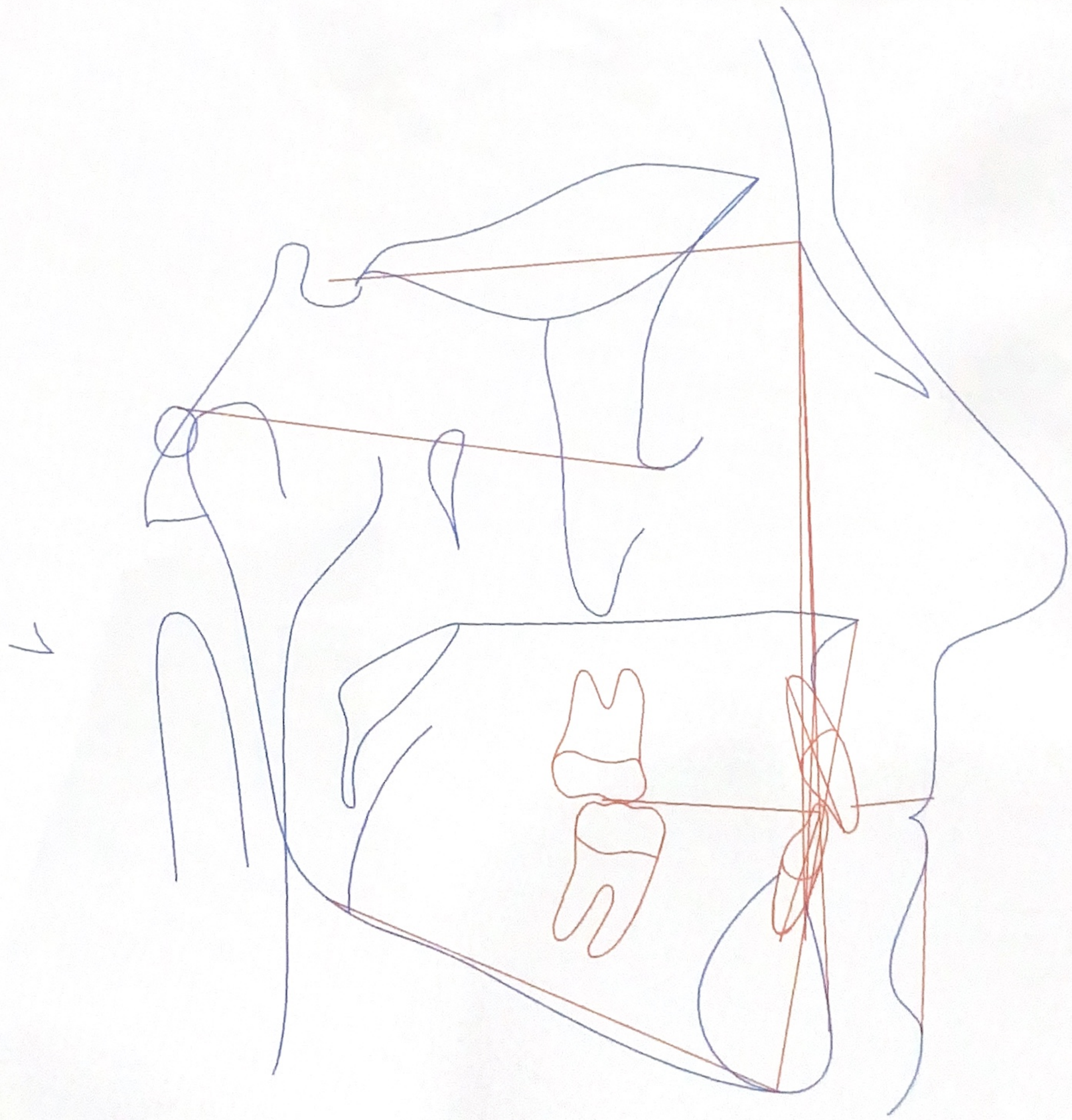

Paciente: PAULO VINICIUS BECKMAN AIRES
Idade: 15 **Sexo:** M
Solicitante: Dr(a) Sarah C. Honorato **Data de Realização:** 31/10/2024 17:00

Análise Tweed

	Fator	Valor Obtido	Padrão	Desvio	Classe	Representação Gráfica
1	FMA ((Go-Me).(Po-Or))	16,554°	25 ± 0	-8,446	---	
2	FMIA ((Po-Or).(Aii-Iii))	77,224°	68 ± 0	9,224	---	
3	Ângulo Z (Po-Or.Li-Pog')	92,628°	78 ± 0	14,628	---	
4	1/./1 ((Ais-Iis).(Aii-Iii))	141,827°	135 ± 0	6,827	---	
5	Pog-N.Po-Or (Pog-N.Po-Or)	96,694°	88 ± 0	8,694	Perfil prognata	
6	Ena-Me (Ena-Me)	65,112mm	66,5 ± 15	-1,388	---	
7	IMPA ((Me-Go).(Aii-Iii))	86,221°	87 ± 0	-0,779	Bom posicionamento	
8	A-B Ocl (A-B Ocl)	0,903mm	0 ± 0	0,903	Classe I	
9	Labio Superior (Sf1/-Ls)	11,447mm	---	0,903	---	
10	Mento Total (Pog'-(N-B))	15,622mm	---	0,903	---	
11	A-N.B ((A-N).(N-B))	2,021°	2 ± 2	0,021	---	
12	S-N.A (S-N.A)	85,352°	82 ± 0	3,352	Protrusão maxilar	
13	S-N.B (S-N.B)	83,331°	80 ± 0	3,331	Protrusão mandibular	
14	SN.Ocl (S-N.Ppd-Iii)	8,244°	14 ± 0	-5,756	---	
15	DC Tweed ((f)DCTweed)	4,623mm	0 ± 0	4,623	---	



Paciente: PAULO VINICIUS BECKMAN AIRES
Idade: 15 **Sexo:** M
Solicitante: Dr(a) Sarah C. Honorato **Data de Realização:** 31/10/2024 17:00

Análise UNICAMP

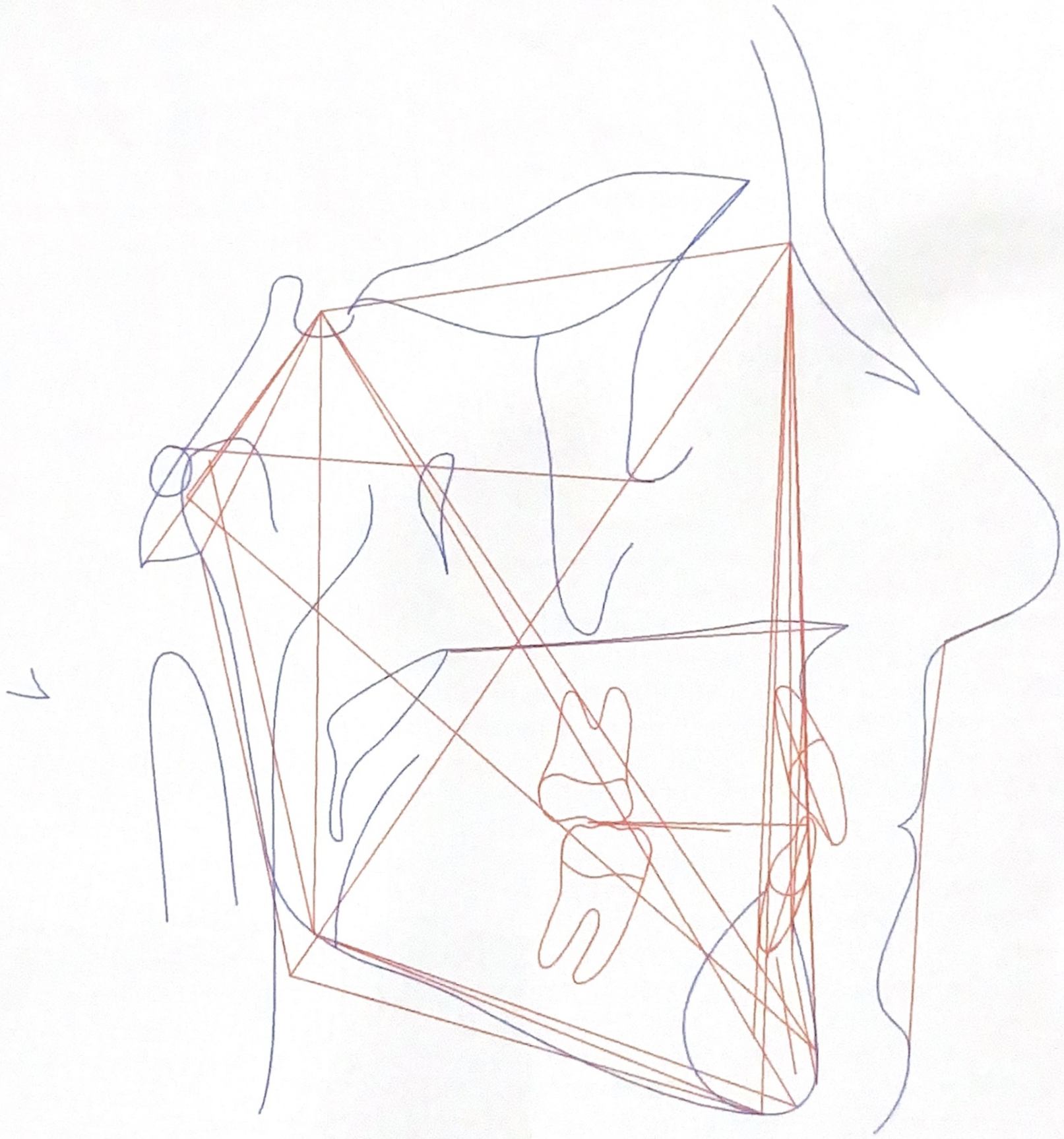

Paciente: PAULO VINICIUS BECKMAN AIRES
Idade: 15 **Sexo:** M
Solicitante: Dr(a) Sarah C. Honorato **Data de Realização:** 31/10/2024 17:00

Análise UNICAMP

	Fator	Valor Obtido	Padrão	Desvio	Classe	Representação Gráfica
	Fatores esqueletais					
1	NAP ((f)NA.APog)	0,775°	1 ± 1	-0,225	Perfil reto	
2	S-N.A (S-N.A)	85,352°	82 ± 2	3,352	Protrusão maxilar	
3	S-N.B (S-N.B)	83,331°	80 ± 2	3,331	Protrusão mandibular	
4	A-N.B ((A-N).(N-B))	2,021°	2 ± 0	0,021	---	
5	S-N.D (S-N.D)	80,602°	76 ± 0	4,602	---	
6	N-Pog.Po.Orb (N-Pog.Po.Orb)	96,694°	88 ± 0	8,694	---	
7	SE ((Bpc-S)-(S-N))	21,363mm	---	8,694	---	
8	SL ((Pog-S)-(S-N))	55,288mm	---	8,694	---	
	Fatores Dentários					
9	1/./1 ((Ais-Iis).(Aii-Iii))	141,827°	131 ± 0	10,827	---	
10	1/.NS (1/.NS)	103,685°	103 ± 0	0,685	---	
11	1/.NA (1/.NA)	18,333°	22 ± 5	-3,667	Bom posicionamento	
12	1/-NA (1/-NA)	2,781mm	4 ± 0	-1,219	---	
13	/1.NB ((Iii-Aii).(N-B))	17,819°	25 ± 4	-7,181	Retrusão inc. inf.	
14	/1-NB (Iii-(N-B))	2,394mm	4 ± 0	-1,606	---	
15	/1-NPog (Iii-(N-Pog))	0,154mm	0 ± 0	0,154	---	
16	/1-Orbita (/1-Orbita)	-5,528mm	5 ± 0	-10,528	---	
17	A-B Ocl (A-B Ocl)	0,903mm	1,95 ± 4,05	-1,047	Normal	
18	6/-NA (6/-NA)	25,948mm	25,1 ± 0	0,848	---	
19	/6-NB (/6-NB)	18,844mm	21,3 ± 0	-2,456	---	
	Direção de Crescimento					
20	N-S.Gn (N-S.Gn)	65,561°	67 ± 0	-1,439	---	
21	SN-Plano Oclusal (SN-Ppdiii)	8,244°	14 ± 0	-5,756	---	
22	S-N.Go-Me (S-N.Go-Me)	28,266°	32 ± 0	-3,734	---	
23	Go-Gn.Ocl (Go-Gn.Ocl)	15,306°	18 ± 0	-2,694	---	

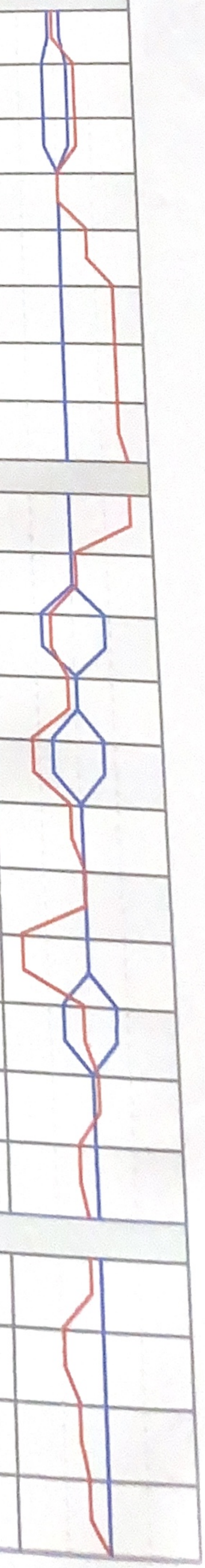

Paciente: PAULO VINICIUS BECKMAN AIRES
Idade: 15 **Sexo:** M
Solicitante: Dr(a) Sarah C. Honorato **Data de Realização:** 31/10/2024 17:00

	Fator	Valor Obtido	Padrão	Desvio	Classe	Representação Gráfica
	Análise de Interlandi					
24	Protusão Incisivo Inferior (Iii-A-Pog)	-0,055mm	0 ± 0	-0,055	---	
25	/1-Linha I (Iii-P'E)	0,041mm	0 ± 0	0,041	---	
	Análise de Perfil Tegumentar					
26	Pog-NB (Pog-(N-B))	3,091mm	0 ± 0	3,091	---	
27	Eminência Mentoniana (B-E-Go-Me)	9,292mm	8 ± 0	1,292	---	
28	Linha H de Holdaway (Linha H de Holdaway)	4,032°	8 ± 0	-3,968	---	
29	H-Nariz (Pn-LsPog')	15,336mm	10 ± 0	5,336	---	
30	Ângulo Naso-Labial (Prn.Sn-Ls)	120,018°	104,4 ± 0	15,618	---	
	Análise de Tweed					
31	FMIA ((Po-Or).(Aii-Iii))	77,224°	68 ± 0	9,224	---	
32	FMA ((Go-Me).(Po-Or))	16,554°	25 ± 0	-8,446	---	
33	IMPA ((Me-Go).(Aii-Iii))	86,221°	87 ± 0	-0,779	---	
34	DC Tweed ((f)DCTweed)	4,623mm	---	-0,779	---	
	Maxila x Mandíbula					
35	Altura Facial (N-Me)	115,573mm	114 ± 0	1,573	---	
36	Comprimento Maxilar (Enp-Ena)	54,147mm	47 ± 0	7,147	---	
37	Comprimento Mandibular (Bpc-Pog Go-Me)	107,563mm	103 ± 0	4,563	---	
38	Comprimento do Corpo (Go-Gn)	69,551mm	69 ± 0	0,551	---	
39	Comprimento do Ramo (Co-Go)	65,606mm	53 ± 0	12,606	---	
	Análise de Vigorito					
40	Go-Me.V-T (Go-Me.V-T)	59,357°	72 ± 0	-12,643	---	
41	F.V-T (F.V-T)	104,089°	81 ± 0	23,089	---	
42	A-V-T (A-V-T)	10,099mm	3 ± 0	7,099	---	
43	Iii-V-T (Iii-V-T)	7,102mm	6 ± 0	1,102	---	
44	H.V-T (H.V-T)	13,078°	5 ± 0	8,078	---	
45	S-N.Enp-Ena (S-N.Enp-Ena)	4,134°	---	8,078	---	

Paciente: PAULO VINICIUS BECKMAN AIRES
Idade: 15 **Sexo:** M
Solicitante: Dr(a) Sarah C. Honorato **Data de Realização:** 31/10/2024 17:00

	Fator	Valor Obtido	Padrão	Desvio	Classe	Representação Gráfica
46	S-Ba.SN (S-Ba.SN)	132,687°	---	8,078	---	
47	S-Go (S-Go)	83,829mm	---	8,078	---	
48	S-Ar.Ar-Go' (S-Ar.Ar-Go')	140,391°	---	8,078	---	
49	N-S.S-Ar (N-S.S-Ar)	56,137°	---	8,078	---	
50	N-Go'.Go'-Me (N-Go'.Go'-Me)	70,991°	---	8,078	---	
51	Go-Gn.Enp-Ena (Go-Gn.Enp-Ena)	22,11°	---	8,078	---	
52	S-N.Go-Gn (S-N.Go-Gn)	26,245°	---	8,078	---	
	Outros					
53	Ângulo Goníaco (Ar-Go'.Me)	118,637°	---	8,078	---	
54	Convexidade do Ponto A (A-N-Pog)	0,362mm	---	8,078	---	
55	NA.APog (NA.APog)	0,775°	---	8,078	---	

Paciente: PAULO VINICIUS BECKMAN AIRES
Idade: 15 **Sexo:** M
Solicitante: Dr(a) Sarah C. Honorato **Data de Realização:** 31/10/2024 17:00

Análise USP

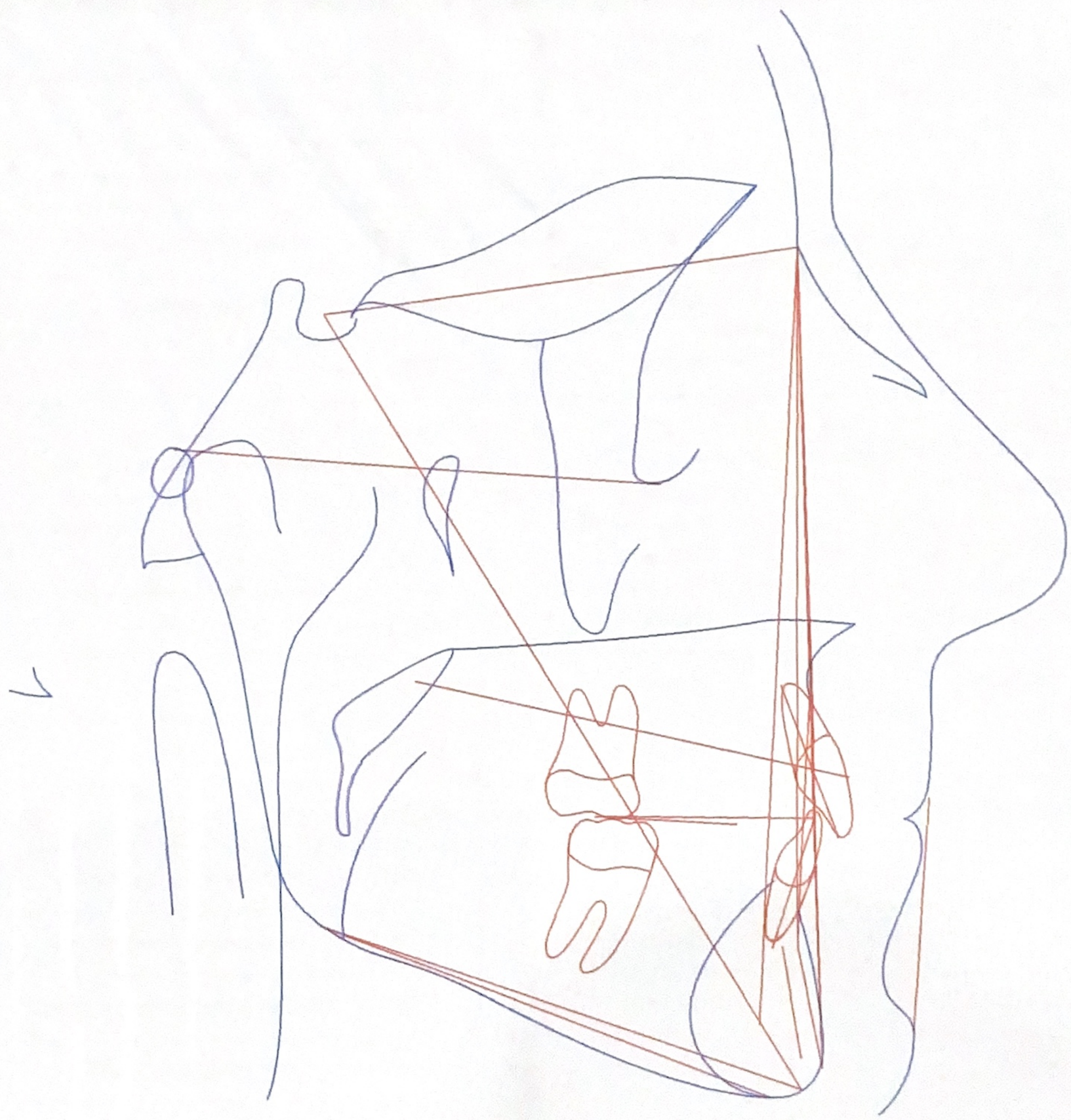

Paciente: PAULO VINICIUS BECKMAN AIRES
Idade: 15 **Sexo:** M
Solicitante: Dr(a) Sarah C. Honorato **Data de Realização:** 31/10/2024 17:00

Análise USP

	Fator	Valor Obtido	Padrão	Desvio	Classe	Representação Gráfica
1	N-Pog.Po.Orb (N-Pog.Po.Orb)	96,694°	88 ± 1	8,694	---	
2	NAP ((f)NA.APog)	0,775°	0 ± 2	0,775	Perfil reto	
3	S-N.A (S-N.A)	85,352°	82 ± 2	3,352	Protrusão maxilar	
4	S-N.B (S-N.B)	83,331°	80 ± 2	3,331	Protrusão mandibular	
5	A-N.B ((A-N).(N-B))	2,021°	2 ± 2	0,021	Cl I esquelética	
6	S-N.D (S-N.D)	80,602°	76 ± 0	4,602	---	
7	N-S.Gn (N-S.Gn)	65,561°	67 ± 0	-1,439	---	
8	SN.Ocl (S-N.Ppd-Iii)	8,244°	14 ± 0	-5,756	---	
9	S-N.Go-Me (S-N.Go-Me)	28,266°	32 ± 0	-3,734	---	
10	Go-Gn.Ocl (Go-Gn.Ocl)	15,306°	18 ± 0	-2,694	---	
11	1/./1 ((Ais-Iis).(Aii-Iii))	141,827°	131 ± 0	10,827	---	
12	1/.NS (1/.NS)	103,685°	103 ± 0	0,685	---	
13	/1-Orbita (/1-Orbita)	-5,528mm	5 ± 0	-10,528	---	
14	1/.NA (1/.NA)	18,333°	22 ± 5	-3,667	Bom posicionamento	
15	1/-NA (1/-NA)	2,781mm	4 ± 0	-1,219	bom posicionamento	
16	/1.NB ((Iii-Aii).(N-B))	17,819°	25 ± 4	-7,181	Incisivo superior lingualizado	
17	/1-NB (Iii-(N-B))	2,394mm	4 ± 0	-1,606	Bom posicionamento	
18	/1-NPog (Iii-(N-Pog))	0,154mm	0 ± 0	0,154	---	
19	H.N-B (H.N-B)	4,032°	10,5 ± 1,5	-6,468	---	
20	H-Nariz (Pn-LsPog')	15,336mm	10 ± 1	5,336	---	
21	Pog-NB (Pog-(N-B))	3,091mm	---	5,336	---	
22	Eminência Mentoniana (B-E-Go-Me)	9,292mm	7 ± 1	2,292	---	
23	FMIA ((Po-Or).(Aii-Iii))	77,224°	68 ± 0	9,224	---	
24	FMA ((Go-Me).(Po-Or))	16,554°	25 ± 0	-8,446	---	

TOYOPLAST
(41) 3288-14

Paciente: PAULO VINICIUS BECKMAN AIRES
Idade: 15 **Sexo:** M
Solicitante: Dr(a) Sarah C. Honorato **Data de Realização:** 31/10/2024 17:00

	Fator	Valor Obtido	Padrão	Desvio	Classe	Representação Gráfica
25	IMPA ((Me-Go).(Aii-Iii))	86,221°	87 ± 0	-0,779	---	
26	TPi (TPi)	-7,323mm	---	-0,779	---	
	Grupo					
27	/1-Linha I (Iii-P'E)	0,041mm	0 ± 0	0,041	---	
28	Go-Me.V-T (Go-Me.V-T)	59,357°	72 ± 0	-12,643	---	
29	F.V-T (F.V-T)	104,089°	81 ± 0	23,089	---	
30	A-V-T (A-V-T)	10,099mm	3 ± 0	7,099	---	
31	Iii-V-T (Iii-V-T)	7,102mm	6 ± 0	1,102	---	
32	H.V-T (H.V-T)	13,078°	5 ± 0	8,078	---	
33	NA.APog (NA.APog)	0,775°	---	8,078	---	
34	Convexidade do Ponto A (A-N-Pog)	0,362mm	---	8,078	---	

Sem título - Paint

Arquivo Início Exibir

Recortar
Copiar
Colar
Área de Transferência
Selecion
Cortar
Contorno
Editar cores
ar com int 3D

contraste
radiologia odontológica

PAULO VINICIUS BECKMAN AIRES
Data de Nascimento: 09/09/2009
Idade: 15 anos
Data do Exame: 31/10/2024 17:00
Dr(a) Sarah C. Honorato



100%

Pesquisar

POR PTB2 12:41 11/11/2024

TOYOPLAST
(41) 3288-1414

Nome
PAULO VINICIUS BECKMAN AIRES

Idade
15a 1m 25d

Data do Exame
31/10/2024

contraste
MUITO
ALÉM DA
IMAGEM

LAUDO

Por meio da incidência radiográfica panorâmica, podemos observar:

ALTERAÇÕES EM CABEÇA DA MANDÍBULA, SEIO MAXILAR, CAVIDADE NASAL E OSSO ADJACENTE
- Conchas nasais inferiores com contornos e tamanho dentro da normalidade;
- Septo nasal integro e sem desvio;
- Cabeças da mandíbula dentro dos padrões de normalidade;
- Extensão alveolar dos seios maxilares;
- Sinusopatia no seio maxilar esquerdo;

ANOMALIAS DENTÁRIAS E POSICIONAMENTO
- Elementos 18 e 28 inclusos, com rizogênese incompleta e em posição vertical;
- Elementos 38 e 48 semi-inclusos, com rizogênese incompleta e mésio inclinados. Observa-se relação de imagem dos ápices radiculares com o canal mandibular. Sugere-se, a critério clinico, exame de tomografia computadorizada de feixe cônico para melhor avaliação;
- Elemento(s) girovertido(s) radiograficamente: 22, 33 e 43;
- Elemento(s) apinhado(s): 22/23;

ALTERAÇÕES EM CORTICAL ALVEOLAR, RAIZ E REGIÃO PERIAPICAL
- Aumento do espaço pericementário no(s) elemento(s): 16, 12, 11, 21, 37, 36, 46 e 47;

ALTERAÇÕES EM COROA
- Imagem radiopaca compatível com material restaurador na coroa do(s) elemento(s): 26;
- Área radiolúcida sugestiva de lesão cariosa na coroa do(s) elemento(s): 16(M), 14(D-discreta), 24(D-discreta), 36(M), 46(M e O ou face livre) e 47(M-discreta). Sugere-se exame clinico e incidência interproximal para melhor avaliação;
- Área radiolúcida sugestiva de material restaurador com carga inorgânica, preparo cavitário ou lesão cariosa, na coroa do(s) elemento(s): 22(M);

Ausência de sinais radiográficos em nível de tomada panorâmica que indiquem alterações nas demais estruturas;
Este laudo não deve ser interpretado de modo conclusivo, devendo ser sempre analisado em conjunto com os demais dados clínicos e laboratoriais, além de eventuais exames prévio e/ou subsequentes.

Assinado Digitalmente por
Dr. [illegible]
CRO-SC [illegible]
Radiologista