

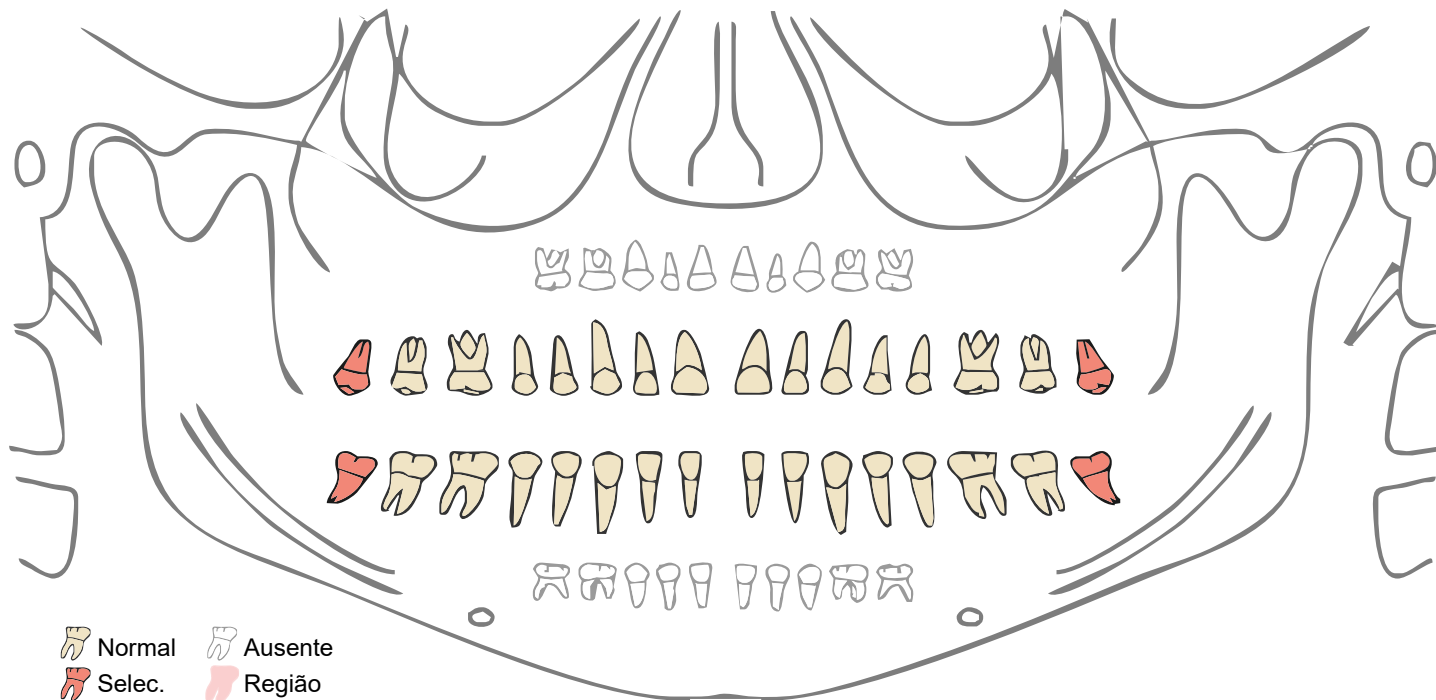
Facenter - Centro

Laudo radiográfico - online



Paciente: Lais Ferreira Marcondes dos Santos
Nasc. [idade]: 13/09/2012 [12a. 2m]
Doutor(a): Marina Jorge

OS: 39947
Sexo: Feminino
Data: 11/12/2024



RADIOGRAFIA PANORÂMICA

Dentição permanente

Todos os dentes estão presentes.

Os germes dentários do 18, 28, 38 e 48 encontram-se em formação.

Não há evidência radiográfica de imagem sugestiva de cárie.

Para melhor inspeção de cárie sugerimos radiografias interproximais.

Cristas ósseas alveolares dentro dos padrões de normalidade.

Arredondamento dos ápices radiculares dos dentes.

Presença de artefatos ortodônticos em ambas as arcadas.

Renata de Carvalho Marinho
Radiologista Oral
CRO RJ 29187