

# Dental X



## Laudo radiográfico - online

**Paciente:** GIULIA RODRIGUES BARBOSA SILVA

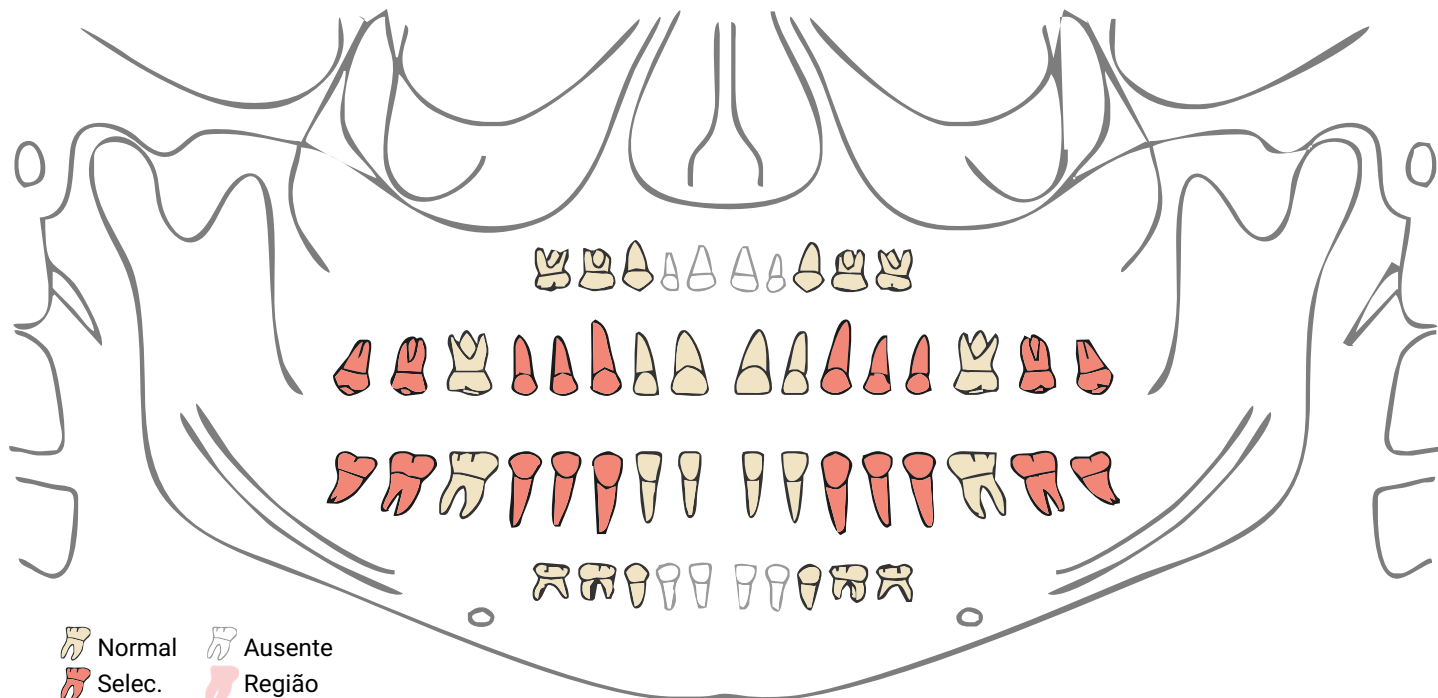
**Nasc. [idade]:** 14/06/2015 [9a. 7m]

**Doutor(a):** MICHELE FERNANDES TABOZA

**OS:** 25596

**Sexo:** Feminino

**Data:** 01/02/2025



Detalhamento dos achados

Dentição mista

Dentes ausentes: 52, 51, 61, 62, 72, 71, 81 e 82.

Dente em formação 18, 17, 15, 14, 13, 23, 24, 25, 27, 28, 38, 37, 35, 34, 33, 43, 44, 45, 47, 48

Cíngulo desenvolvido 12, 11, 21, 22

Imagem radiolúcida na coroa 36(O), 46(O)

Demais estruturas com aspecto de normalidade

**Kaique Alves**  
Cirurgião Dentista - Radiologista  
CRO-SP 116.242