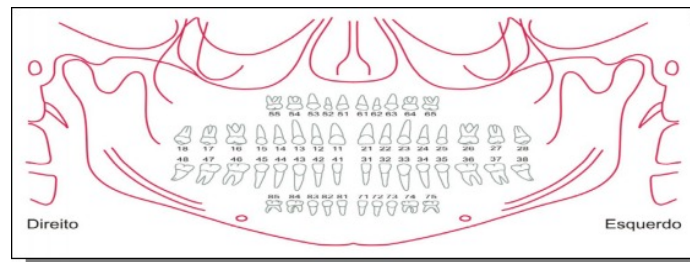


Doutor: Andreia H. Florenço
Data: 27/08/2025



LAUDO RADIOGRÁFICO - RADIOGRAFIA PANORÂMICA

- Provável ausência do(s) elemento(s) dentário(s): 18, 28, 48;
- Dente 38: incluso/impactado, em posição vertical, em íntimo contato com o canal mandibular. Sugere-se tomografia computadorizada para melhor avaliação das estruturas adjacentes;
- Presença de material restaurador (metálico ou plástico) nos dentes: 37, 36;
- Dentes 23, 26: imagens radiolúcidas nas coroas compatíveis com lesões cáries ou variações anatômicas;
- Sugere-se radiografia bite-wings para melhor avaliação das regiões interproximais;
- Leve perda óssea horizontal na região dos dentes presentes;
- Presença de cálculos salivares;
- Hiperpneumatização dos seios maxilares direito e esquerdo;
- Estruturas ósseas dentro do aspecto de normalidade através dessa radiografia panorâmica;
- Calcificação parcial dos processos estilóides.

As informações contidas neste laudo, são pertinentes apenas as análises radiográficas, sem o conhecimento clínico.

Paula mortucca
PAULA LEITE DOS SANTOS
ESPECIALISTA EM RADIOLOGIA
CRO - 4220