

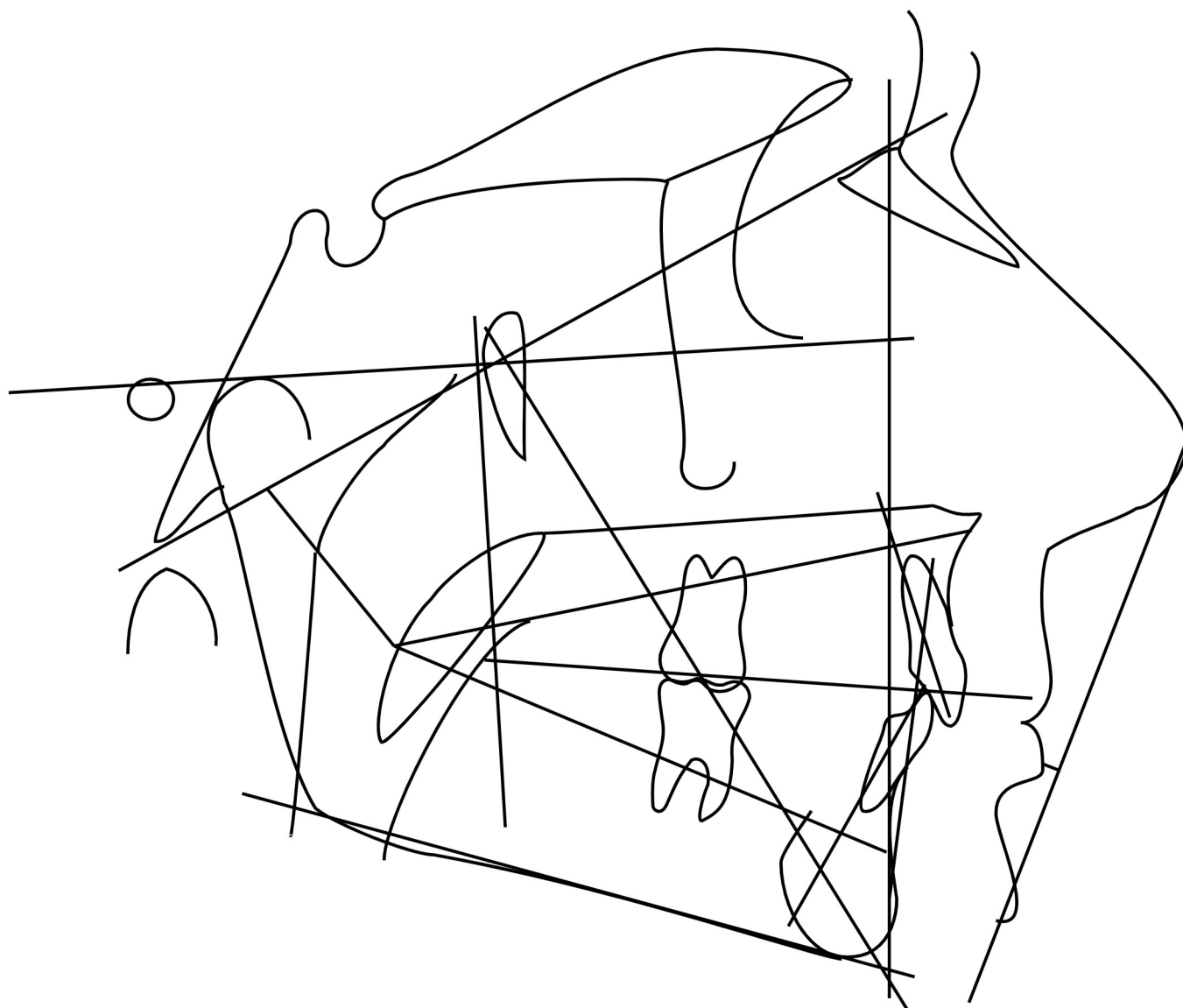


Paciente: Carlos Roberto Joaquim da Silva
Nasc. [Idade]: 13/10/1981 [43a 9m]
Doutor(a): Sybelle Souza Oliveira Malta

OS: 28100
Sexo: Masculino
Data: 24/07/2025

Tipo de análise:

Ricketts



CIROM RADIOLOGIA - UNIDADE FAROL
Laudo radiográfico - online



Paciente: Carlos Roberto Joaquim da Silva
Nasc. [Idade]: 13/10/1981 [43a 9m]
Doutor(a): Sybelle Souza Oliveira Malta

OS: 28100
Sexo: Masculino
Data: 24/07/2025



Tipo de análise: **Ricketts**

#	Descrição	Valor	Padrão	Desvios/Classificação
Campo I - Problemas Dentários				
1	Relação Molar	-0.376 mm	-3.0 ± 3.0	
2	Relação Canina	-0.183 mm	-2.0 ± 3.0	
3	Trespasse Horizontal do Incisivo (Overjet)	4.077 mm	2.5 ± 2.5	
4	Trespasse Vertical do Incisivo (Overbite)	4.711 mm	2.5 ± 2.0	+
5	Extrusão do Incisivo Inferior	0.954 mm	1.25 ± 2.0	
6	Ângulo Interincisivo	132.655 gr	130.0 ± 6.0	
Campo II - Problemas Esqueléticos				
7	Convexidade no Ponto A	6.648 mm	-0.7 ± 2.0	+++
8	Altura Facial Inferior	34.029 gr	45.0 ± 4.0	--
Campo III - Problemas Dento-Esqueléticos				
9	Posição do Molar Superior	25.413 mm	21.0 ± 3.0	+
10	Protusão do Incisivo Inferior	1.21 mm	1.0 ± 2.3	
11	Protusão do Incisivo Superior	5.556 mm	3.5 ± 2.3	
12	Inclinação do Incisivo Inferior	22.132 gr	22.0 ± 4.0	
13	Inclinação do Incisivo Superior	25.214 gr	28.0 ± 4.0	
14	Distância Xi - Plano Oclusal	-1.175 mm	-4.5 ± 3.0	+
15	Inclinação do Plano Oclusal	18.735 gr	18.0 ± 4.0	
Campo IV - Problemas Estéticos				
16	Protusão Labial Inferior	-2.528 mm	-1.0 ± 2.0	
17	Comprimento Labial Superior	28.811 mm	24.0 ± 2.0	++
18	Comissura Labial/Plano Oclusal	2.592 mm	-3.0 ± 2.0	++
Campo V - Relação Crânio Facial				
19	Profundidade Facial	86.563 gr	89.47 ± 3.1	
20	Ângulo do Eixo Facial	92.853 gr	90.0 ± 3.5	
21	Cone Facial	74.752 gr	68.0 ± 4.0	+
22	Profundidade Maxilar	92.654 gr	90.0 ± 3.0	
23	Altura Maxilar	51.011 gr	53.0 ± 3.0	
24	Altura Facial Total	51.617 gr	60.0 ± 3.0	--
25	Inclinação do Plano Palatino	-3.077 gr	1.0 ± 3.5	-
26	Ângulo do Plano Mandibular	18.685 gr	22.94 ± 4.5	
Campo VI - Estruturas Internas				
27	Deflexão Craniana	25.456 gr	27.0 ± 3.0	
28	Comprimento Craniano Anterior	66.44 mm	63.9 ± 2.5	+
29	Altura Facial Posterior	72.224 mm	54.8 ± 3.3	+++++
30	Posição do Ramo	70.045 gr	76.0 ± 3.0	-
31	Localização do Pório	50.92 mm	43.5 ± 2.2	+++
32	Ângulo do Arco Mandibular	28.359 gr	30.5 ± 4.0	
33	Comprimento do Corpo	80.628 mm	79.4 ± 2.7	

VERT: 0.753 => Braqui

CIROM RADIOLOGIA - UNIDADE FAROL
Laudo radiográfico - online



Paciente: Carlos Roberto Joaquim da Silva
Nasc. [Idade]: 13/10/1981 [43a 9m]
Doutor(a): Sybelle Souza Oliveira Malta

OS: 28100
Sexo: Masculino
Data: 24/07/2025



Tipo de análise: **Ricketts**

Fator	Laudo descritivo
Relação Molar	Classe I
Relação Canina	Classe I
Trespasse Horizontal do Incisivo (Overjet)	Overjet ideal
Trespasse Vertical do Incisivo (Overbite)	Mordida Profunda
Extrusão do Incisivo Inferior	Overbite ideal
Ângulo Interincisivo	Mesofacial
Convexidade no Ponto A	Perfil convexo
Altura Facial Inferior	Braquifacial
Posição do Molar Superior	Mesializado
Protusão do Incisivo Inferior	Posição normal do incisivo inferior
Protusão do Incisivo Superior	Posição normal do incisivo superior
Inclinação do Incisivo Inferior	Posição normal do incisivo inferior
Inclinação do Incisivo Superior	Posição normal do incisivo superior
Distância Xi - Plano Oclusal	Acima do Xi
Inclinação do Plano Oclusal	Posição ideal
Protusão Labial Inferior	Lábio normal
Comprimento Labial Superior	Lábio superior longo
Comissura Labial/Plano Oclusal	Sorriso infragengival
Profundidade Facial	Bom posicionamento
Ângulo do Eixo Facial	Bom posicionamento
Cone Facial	Braquifacial
Profundidade Maxilar	Bom posicionamento
Altura Maxilar	Bom posicionamento
Altura Facial Total	Braquifacial
Inclinação do Plano Palatino	Mordida fechada
Ângulo do Plano Mandibular	Mesofacial
Deflexão Craniana	Classe I
Comprimento Craniano Anterior	Grande
Altura Facial Posterior	Braquifacial
Posição do Ramo	Classe II
Localização do Pório	Acima da norma
Ângulo do Arco Mandibular	Mesofacial
Comprimento do Corpo	Classe I